

## **PATOLOGÍA QUÍSTICA RADICULAR EN LA POBLACIÓN DEL DOLMEN DE AIZIBITA (CIRAUQUI, NAVARRA)**

Claudio ALBISU ANDRADE \*

**RESUMEN:** Se dan a conocer cinco casos de patología quística radicular diagnosticados entre los restos antropológicos de los lechos I y II de un dolmen navarro.

**ABSTRACT:** Five cases of radicular rachitic disease diagnosed in the anthropological remains of graves I and II of Navarrese dolmen are described.

### **1. PRESENTACIÓN**

El dolmen de Aizibita fue excavado, bajo la dirección de la Dra. Beguiristáin, entre 1991 y 1995. Es un dolmen simple, de planta rectangular, construido en ladera, que se localiza entre las siguientes coordenadas geográficas del MTN a escala 1:50.000: Hoja 140-Estella, longitud Oeste: 1° 46 ' 1" y latitud N: 42° 41' 20", dentro del término municipal de Cirauqui. El proceso de excavación permitió diferenciar con nitidez siete lechos de piedras separando los depósitos humanos. Las alteraciones postdeposicionales del material osteológico han sido cuantiosas debido a diferentes causas entre las que cabe destacar: las remociones y /o reutilizaciones en diferentes épocas, el peso de las piedras que formaban parte del relleno sedimentario de la cámara y el desmantelamiento parcial de la estructura. Estas pésimas condiciones de conservación nos hicieron inicialmente creer que la información que se podía obtener de los restos humanos era muy escasa, dadas las dificultades de su estudio. Este artículo es el primero de una serie que queremos dar a conocer sobre la información que pueden aportar los restos esquelético humanos, pese a su estado de conservación<sup>1</sup>.

---

\* [claudioalbisu@infonegocio.com](mailto:claudioalbisu@infonegocio.com).

<sup>1</sup> En abril de 2001 presenté, en colaboración con la Dra. Beguiristáin, una comunicación al XXVI Congreso Nacional de Arqueología celebrado en Zaragoza con el título: La población del dolmen de Aizibita (Cirauqui, Navarra). Avance de la analítica aplicada a los restos óseos humanos.

Para un mejor conocimiento de los aspectos arqueológicos remitimos al lector a los diversos artículos y avances que de este yacimiento se han publicado<sup>2</sup>.

## 2. LÍMITES

Se trata por tanto de informar, en este breve artículo, del análisis puntual de una patología concreta en los restos óseos humanos de los Lechos I y II de Aizibita, que por la incidencia tan significativa en la vida diaria de los habitantes enterrados en este dolmen, creemos interesante. Es la **patología quística radicular**.

Vamos a hacer un sencillo repaso médico para que los profanos tengan una cierta idea del proceso de esta patología tan familiar. La causa primaria (*mecanismo etiopatogénico*) siempre es una *exposición pulpar* producida por una de estas tres causas:

- 1ª Fractura coronaria (traumatismo)
- 2ª Abrasión (desgaste del diente)
- 3ª Caries (la causa más frecuente).

El agente causante de la patología quística en la raíz de una pieza dentaria (etiología) es una **bacteria**: que puede ser virulenta o no virulenta. Según el caso, evolucionará el proceso de manera diferentes. A saber:

- a) la bacteria **virulenta**: Da un proceso agudo, muy doloroso, de pocos días de duración. Si evoluciona perforando la *cortical ósea*, nos da el conocido **flemón** (*celulitis difusa*).
- b) la **no virulenta**: En este caso, el organismo reacciona frenando esta invasión bacteriana con una primera barrera, que es el *granuloma apical*. Este proceso evoluciona con los años de una manera más o menos asintomática en un **quiste radicular** y éste a su vez, con los años, perfora la cortical ósea y nos da asimismo un **flemón** (*celulitis difusa*).

---

<sup>2</sup> Beguiristáin, M.A./García, M.L./Sesma, J./Gazólaz, J./Sinués, M. (1993-94): Excavaciones en el dolmen de Aizibita (Cirauqui, Navarra). Campañas de 1991-1992-1993, Trabajos de Arqueología Navarra 11, 265-269, Pamplona. M<sup>a</sup> A. Beguiristáin (1995-1996): Dolmen de Aizibita (Cirauqui, Navarra). Campañas de 1994 y 1995. Trabajos de Arqueología Navarra 12, 283-288, Pamplona. Beguiristáin, M<sup>a</sup> Amor/ Etxeberría, Francisco (1994): Lesión craneal seguida de supervivencia en un individuo del dolmen de Aizibita (Cirauqui, Navarra). Cuadernos de Arqueología de la Universidad de Navarra 2, 49-69, Pamplona. M<sup>a</sup> A. Beguiristáin: (1997)a: Nuevas dataciones para la Prehistoria de Navarra. Cuadernos de Arqueología de la Universidad de Navarra 5, 31-40, Pamplona. (1997)b: Belicosidad en la población usuaria de los dólmenes navarros. Reflexiones y perspectivas. IIº Congreso de Arqueología Peninsular (Zamora, 1996): t. II, 323-332. Beguiristáin, M<sup>a</sup> Amor/ Vélaz, David. (1998): Objetos de adorno personal en el dolmen de Aizibita (Cirauqui, Navarra). Cuadernos de Arqueología de la Universidad de Navarra 6, 7-31, Pamplona.

Para el presente trabajo, solo nos vamos a fijar en el aspecto morfológico de estas lesiones.


La primera característica, sin la cual no existe lesión, es la relación de la lesión con el diente o el proceso alveolar.

La segunda característica, es un patrón de crecimiento óseo, expansivo, limitado, que va en dos direcciones. Una hacía dentro del hueso, que va haciendo desaparecer las *trábeculas óseas* sin deformarlas, y otra, hacia afuera, que va perforando la *cortical ósea*, hasta hacerla desaparecer.


### 3. CASOS ENCONTRADOS EN EL DOLMEN

Son cinco los casos diagnosticados con esta patología, como se aprecia en las figuras aportadas:

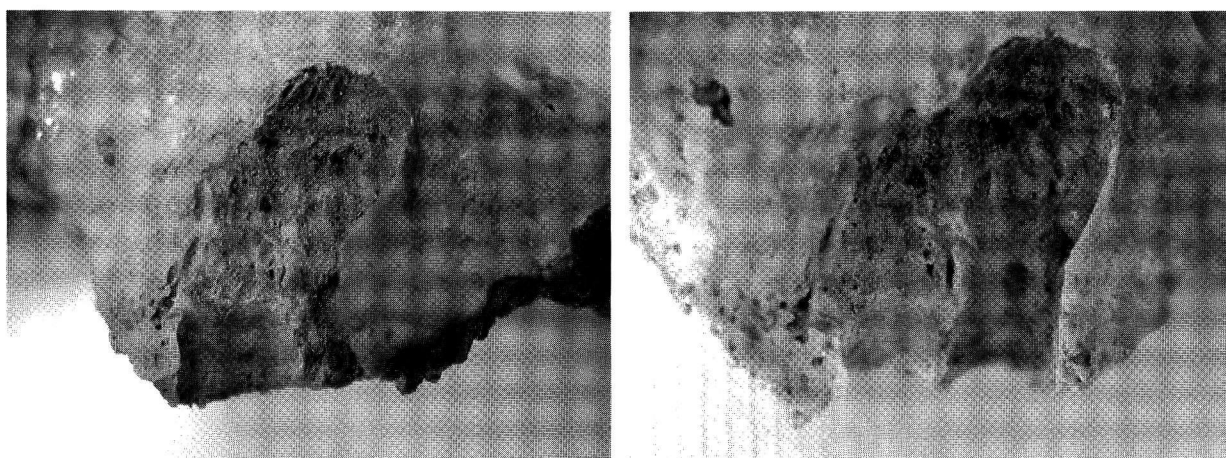
1. (Sigla: Aiz.91-3-28) Individuo adulto, posiblemente femenino con Patología quística radicular en el 36. (Fotos 1 y 2).
2. ( Sigla: Aiz.91-4-12-A) Varón en plenitud y poderoso físicamente con Patología quística radicular en el 33. (Fotos 3 y 4).
3. (Sigla: Aiz.91-5-99-P) Mujer pequeña y anciana con Patología quística radicular en el 16 (Fotos 5 y 6).
4. (Sigla: Aiz.91-7-8-C ) Adulto, joven con Patología quística radicular en el 14 (Fotos 7 y 8).
5. (Sigla: Aiz.91-4-91-AC) Adulto. Muy deteriorado. Patología quística radicular en el 36 (Fotos 9 y 10).




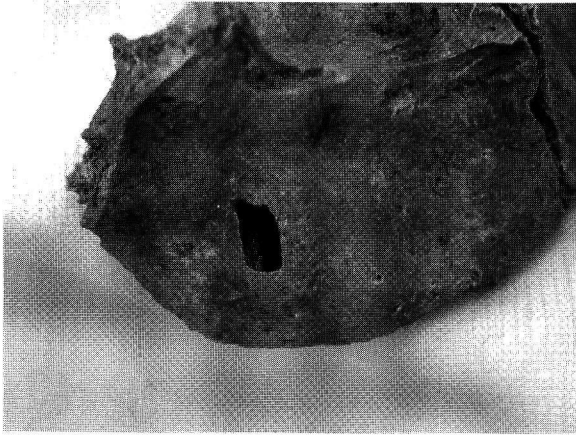
Fotos 1 y 2. Perforación cortical ósea en el 36 en individuo adulto




Fotos 3 y 4 Patología quística radicular en el 33 de un individuo varón adulto.



Fotos 5 y 6. Individuo femenino con patología quística en el 16



Fotos 7 y 8. Perforación de lo cortical ósea por patología quística en la raíz del 14



Fotos 9 y 10. Fragmento de maxilar inferior muy deteriorado que presenta alteración por patología quística radicular en el 36