Fístula esófago-traqueal adquirida

F. Vicente*/ R. Llorens**/ J. de Oca*/ G. Zornoza*

RESUMEN

Se presenta un caso de fístula esófago-traqueal adquirida en una niña de 8 años.

A propósito del mismo se efectúa la exposición de las causas de presentación de fístulas esófago-traqueales. Se expone el caso haciendo hincapié en la peculiaridad de sus manifestaciones, casi exclusivamente respiratorias, y lo excepcional de su origen por cuerpo extraño (3-6 %).

Una vez efectuado el diagnóstico de fístula esófago-traqueal se indica la conveniencia de la cirugía como tratamiento de elección, ya que el tratamiento conservador es excepcionalmente resolutivo.

* Departamento de Cirugía General.
** Departamento de Cirugía Cardiovascular. Clínica Universitaria. Facultad de Medicina. Universidad de Navarra. Pamplona.

Introducción

En este enunciado se excluyen las fístulas neonatales, de origen congénito y manifestación clínica precoz, refiriéndonos únicamente a aquéllas que pueden aparecer en edades posteriores, pudiendo algunas de ellas plantear serios problemas de diagnóstico diferencial.

Las fístulas esófago-aéreas (FEA) no neonatales, pueden deberse a distintas etiologías, entre las que pueden citarse:

A ***Origen maligno.***

Consecutivas a neoplasias, preferentemente esofágicas, y en menor frecuencia tráqueo-bronquiales.

B ***Origen benigno.***

a) Traumatismo:
   - Operatorio o accidental.
   - Cuerpos extraños.
   - Lesiones cáusticas.

b) Inflamatorio:
   De entre las cuales la etiología tuberculosa es la más frecuente.

c) Congénitas:
   Descubiertas en edades posteriores, incluso en el adulto y que pueden deberse a una verdadera fístula tráqueo-esofágica presente en el momento del nacimiento, pero que por su tamaño mínimo pudo pasar inadvertida.

Presentación del caso

ALG, niña de 8 años. Hace dos años fue sometida a amigdalectomía por episodios repetidos de infección amigdalar. Desde entonces presenta cuadros bronquíticos asmatiformes de repetición, con tos, espectoración blanquecina y, en ocasiones, febrícula que cedían en 4-6 días, pero que en los últimos meses son casi continuos. Desde hace un mes presenta leve disfagia para sólidos.

Exploración

Normoconformada, con buen aspecto general. Exploración física normal en el momento de la exploración.

Los estudios analíticos de sangre y orina son normales, existiendo tan sólo un leve aumento de la velocidad de sedimentación; Tuberculina negativa; esputo: no bacilos ácido-alcohol resistentes; cultivo de bacilo de Koch negativo.

El estudio radiológico pulmonar únicamente muestra un refuerzo de la trama hiliar. El tránsito esofágico evidencia estenosis en tercio medio esofágico por compresión de una masa mediastínica; imagen diverticular con nivel hidroaéreo en orto-estatismo y fistulización a bronquio principal derecho; leve dificultad de

paso al contraste. No hernia de hiato ni reflujo (fig. 1).

Con el diagnóstico de fístula esófago-traqueal, fue intervenida. Toracotomía posterolateral derecha. Aislamiento de esófago y tráquea a nivel de la fístula. Sección de la fístula apreciándose a nivel de la masa cavitada pseudodiverticular un cuerpo extraño que se extrae (círculo de aluminio de unos 10 mm de diámetro y 1 mm de espesor, correspondiente a una tapa de un envase de algún medicamento). Cierre de los orificios esofágico y traqueal con puntos sueltos.

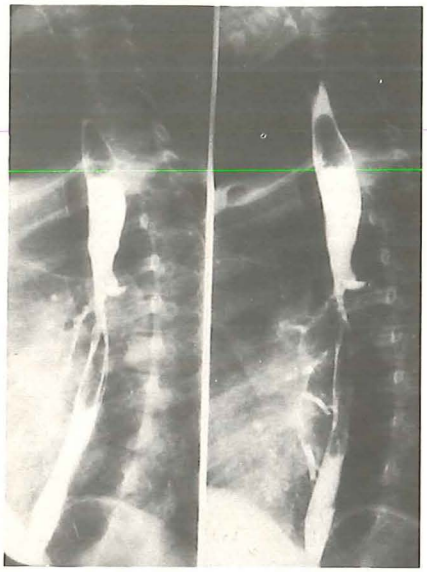

Fig. 1

En el postoperatorio se produce un empiema pleural con hidroneumotórax, apreciándose en la exploración radiológica la dehiscencia de las suturas fistulosas, lo que obliga a la reintervención y en la que se confirma la fistulización. Se practica resección del tejido perifistuloso; cierre del orificio traqueal previo referescamiento de sus bordes; resección de los bordes fistulosos a nivel esofágico, seguido de sutura transversal del mismo. Se obtiene un colgajo pediculado de pericardio que se fija cubriendo e independizando las suturas esofágica y traqueal. Limpieza de la cavidad pleural. Postoperatorio sin incidencias (fig. 2).

Comentarios

En el caso que se presenta creemos se dan varios aspectos que por

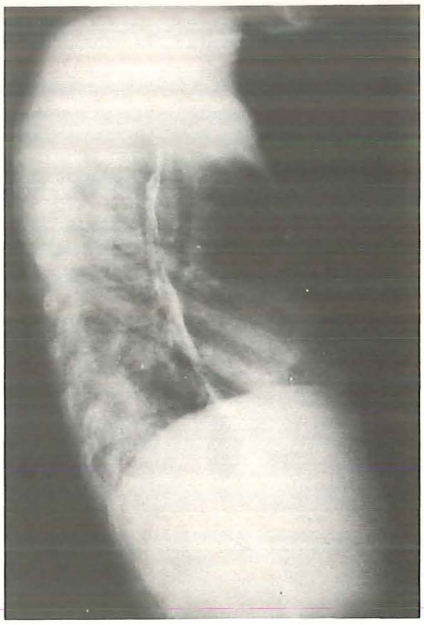

Fig. 2

su coincidencia merecen un breve comentario, como son: a) la rareza de las FET, especialmente las de origen no tumoral; b) lo excepcional de su origen en un cuerpo extraño y su dificultad de diagnóstico etiológico si se desconoce el antecedente de su ingesta y, además, aquél es radiotrasparente; y c) la peculiaridad en estos casos de sus manifestaciones clínicas, casi exclusivamente de tipo respiratorio, y frecuentemente mínimas en las formas de evolución crónica.

Las FET adquiridas tienen en un 10-20 % de los casos un origen benigno [2] y sólo un tercio de ellas se deberán a traumatismos, entre los que se incluye la deglución o aspiración de cuerpos extraños y especialmente las consecutivas a cánulas rígidas de traqueotomía [1,8]. Las de origen tumoral que para Dor [4] son la causa más frecuente, 80-90 % de FET, pueden excluirse fácilmente en la edad infantil, por ser el carcinoma esofágico, y muy en segundo orden del tráqueo-bronquial, los principales responsables de este grupo etiológico.

Es sin duda la etiología infecciosa la causa más frecuente, dos tercios de los casos, de las fístulas benignas, y dentro de ellas más del 80 % se deben a una tuberculosis con afectación ganglionar mediastínica [2], hasta el punto que cuando, como en nuestro caso, ni clínica, analítica, ni radiológicamente pueda confirmarse este origen, algunos autores [6] proponen de forma sistemática un tratamiento con tuberculostáticos como medida terapéutica previa a cualquier tratamiento agresivo.

Por último, el origen congénito no fue tenido en cuenta en nuestro caso al hacer el diagnóstico diferencial, por lo excepcional de su frecuencia [3] y no existir clínica aparente, ni siquiera mínima, hasta pasados los 6 años de edad de la paciente.

Gran interés tiene en estos procesos su expresión clínica por su sintomatología, predominantemente respiratoria, hecho éste que origina el que durante tiempo, meses o incluso años, sean tratados como procesos broncopulmonares.

A la vista de la radiología, las manifestaciones clínicas tienen una clara justificación: el paso del contenido digestivo a las vías aéreas. Pero en las fases iniciales del enclavamiento de un cuerpo extraño en la pared esofágica y aún, sin la formación de una fístula, la sintomatología frecuentemente es de tipo respiratorio (tos repetida, crisis asmatiforme, etc.) más que digestiva. En los últimos años, en la bibliografía [9] se insiste en la importancia de la exploración radiológica del esófago con contraste en los niños que presentan episodios respiratorios de repetición, por haberse apreciado no rara vez el paso de contenido digestivo a vías aéreas como consecuencia de un reflujo gastroesofágico por incontinencia del cardias en la infancia.

Por último, merece un comentario el origen concreto de esta fístula EA, un cuerpo extraño que aun siendo metálico, su extrema delgadez lo hace radiotrasparente. Es un hecho frecuente en los niños la ingesta de cuerpos extraños, y también lo es que en la anamnesis no puede determinarse el antecedente de tal ingesta, mucho más si ésta por no determinar un episodio de sintomatología aguda o ser mínimo pasa inadvertido durante meses o años, acompañado de un cortejo sintomático de tipo respiratorio asmatiforme o tos quintosa [7], que no es relacionado con aquella etiología, que sólo se evidencia posteriormente por su complicación fistulosa.

La evolución de un cuerpo extraño impactado en el esófago depende de las características de aquél. Si su superficie es irregular o punzante, determina una lesión en la mucosa y la consiguiente contracción refleja de la musculatura esofágica vecina, lo que puede impactar aun más al objeto. En estas circunstancias, si el cuerpo extraño no acarrea una obs-

trucción del tránsito esofágico, puede permanecer enclavado determinando a la larga una lesión en la pared del esófago con formación de una periesofagitis, e incluso de un absceso periesofágico, cuya evolución aguda originará un grave cuadro mediastínico, pero si esa evolución es tórpida y está "protegida" por una terapéutica antibiótica, puede determinar su organización granulomatosa en contacto con estructuras vecinas como la tráquea en la que puede llegar a fistulizarse.

Su sospecha se confirma con facilidad, ya que el estudio radiológico del esófago, preferentemente en estos casos con contraste hidrosoluble, permite poner de manifiesto el relleno de las vías aéreas.

Una vez hecho el diagnóstico de FET en un niño, poco importa la causa etiológica, pues aun cuando un tratamiento antituberculoso durante 2-3 meses, o una esofagoscopia con extracción del cuerpo extraño, puede en algún caso solucionar una fístula mínima [6], esto es la excepción y será la cirugía el tratamiento de elección.

Desde el punto de vista quirúrgico, la vía de elección estará en relación con la altura de la fístula, pero en general es útil la toracotomía derecha por el 5.º-6.º espacio intercostal para, una vez identificada y aislada la fístula, proceder a su resección, cuya amplitud estará en relación con la afectación de los órganos implicados, seguida de la sutura de los orificios traqueal o bronquial en un solo plano con material no absorbible, y del esófago en dos planos, mucosa y muscular, evitando la estenosis. Puede ser de gran utilidad la interposición de un colgajo pediculado, pleural o pericárdico entre esófago y vía aérea a nivel de la sutura.

Bibliografía

1. Aplin CE, Smith M, Harrison R, Richardson CJ. *Acquired tracheoesophageal fistule in a premature infant.* J. Pediatr. 91/6, 983, 1977.
2. Bories-Azeau A, Dayan L. *Les fistules non congénitales de l'oesophage.* Ency Med Chir. (Paris), 9206 A[10], 1972.
3. Chu W, Mullen JL. *Congenital bronchoesophagical fistule in the adult.* J Am Med Assoc. 239/9, 855, 1978.
4. Dor J, Dor V. *Les fistules oeso-aériennes bénignes.* J Franç Med Chir Thor. 4, 377, 1964.
5. Hugues. Citado por Bories.
6. Le Brigand H, Wapier C, Luizy J, Rochainzamir A, Testard J. *9 cas de fistules oesophagobronchiques bénignes et non traumatiques de l'adulte.* Mem Acad Chir. 93, 233, 1967.
7. Pelisse JM, Zaouche A. *Corps étrangers de l'oesophage.* Ency Med Chir. (Paris) 9204 M[10], 1974.
8. Probsthin A, Hinkel GK. *Osophagotracheable komplikationen im tracheotomiertem frühgeborenem.* Anasthesiol Reanim. 2/2, 118, 1977.
9. Shermeta DW, Whitington PF, Seto DS, Haller JA. *Lower esophageal sphint dysfunction in esophageal atresie: nocturnal regurgitation and aspiration pneumony.* J Pediatr Surg. 12/6, 871, 1977.

ADQUIRED ESOPHAGO-TRACHEAL FISTULA

Summary

A case of an acquired esophago-tracheal fistula in a child of eight-years old is presented.

With reference to this observation, a review about the causes of esophago-tracheal fistulas are exposed.

The case is exposed making emphasis about the peculiarity of its manifestationes: mostly respiratory and its exceptional origin by a foreign body (3-6 %).

One time the diagnosis of esophago-tracheal fistula is made, the surgical treatment is the more convincing, knowing that conservative treatment is little effective to resolve the problem.

NOVEDAD

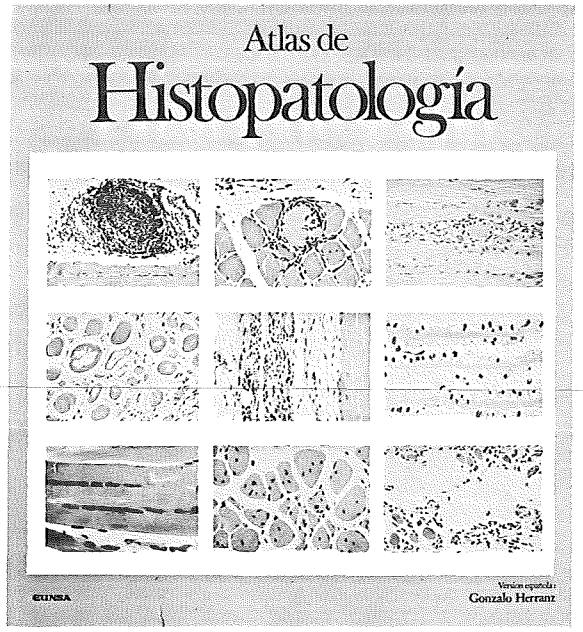

ATLAS DE HISTOPATOLOGIA

R.C. CURRAN

Versión española: **GONZALO HERRANZ,** Catedrático de Anatomía Patológica

1979. ISBN 84-313-0613-0. 96 págs. 3.400 ptas. 765 ilustraciones a todo color

INDICE

1. Inflamación y Reparación
2. Sangre, Bazo, Ganglios linfáticos y Médula ósea
3. Oído, Nariz y Boca
4. Tracto digestivo
5. Hígado, Vesícula biliar y Páncreas
6. Corazón y Arterias
7. Tráquea, Bronquios y Pulmones
8. Organos endocrinos
9. Sistema nervioso central y Ojo
10. Riñones y Vejiga urinaria
11. Aparato genital masculino
12. Aparato genital femenino y Mama
13. Huesos, Cartílago y Articulaciones
14. Piel

Indice analítico

Ideado para servir de complemento a los manuales de Anatomía Patológica, este **Atlas** tiene siempre a la vista la importancia del estudio microscópico de los tejidos en el progreso de la ciencia médica. El **Atlas** contiene una magnífica selección de 765 reproducciones en color de fotomicrografías que presentan cortes de tejidos enfermos. Se ilustran lesiones que, con pocas excepciones, son frecuentes, del tipo de las que suelen observarse en los pacientes que acuden a un hospital docente.

EUNSA

EDICIONES UNIVERSIDAD DE NAVARRA, S.A.
Plaza de los Sauces, 1 y 2 - Apdo. 396 - Tel. (948) 256850*
BARAÑAIN-PAMPLONA (España)