Hallazgos radiológicos en la patología uretral masculina

J. I. Bilbao Jaureguízar* / F. García Delgado* / S. Ostiz Zubieta* / L. Apesteguía Ciriza* / D. Aquerreta Beola* / F. J. Lecumberri Olaberri*

Introducción

Hemos dividido la patología uretral en dos apartados fundamentales: la patología uretral propiamente dicha y el problema de la disectasia cervical que, por su fisiopatología, merece mención aparte.

Dentro de la patología uretral, presentamos nuestra experiencia, con el fin de que la mayor parte de la patología pueda tener ejemplos gráficos. Los hallazgos que presentamos son los más frecuentes. No obstante exponemos dos casos (pólipo de uretra posterior y fístula uretro-rectal en la enfermedad de Crohn) que son raros, pero se incluyen para demostrar que la patología uretral es muy amplia, siendo casi imposible resumirla en un trabajo de revisión.

Patología uretral

La patología uretral incluye fundamentalmente las malformaciones congénitas, las estenosis, los problemas traumáticos, los divertículos adquiridos y las infecciones.

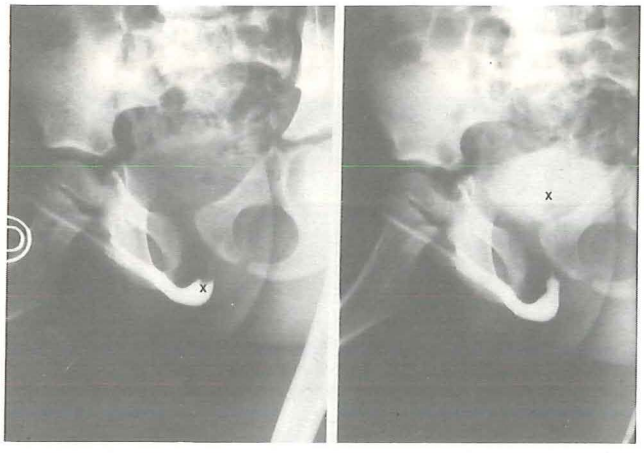

Patología congénita

La *patología congénita* de la uretra es muy variada. De entre todos los tipos describiremos sólo los más frecuentes en nuestra experiencia.

Divertículos

– *Lacuna Magna:* consiste en un pequeño divertículo revestido de epitelio escamoso que aparece en la zona

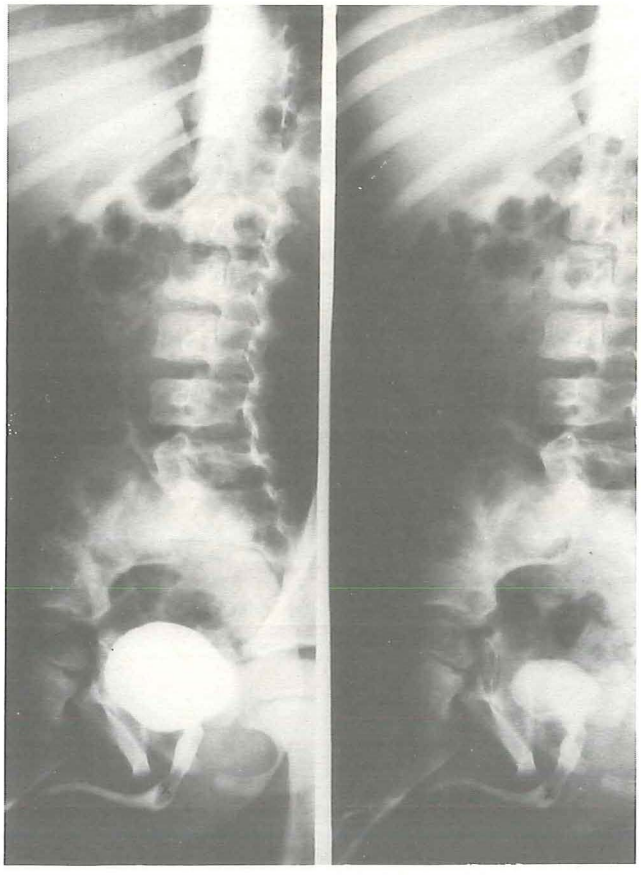

Figs. 1 y 2.–*Pólipo uretral (x). En la figura 1 (UCR), debido al flujo de contraste de uretra a vejiga, el pólipo, móvil, se introduce en vejiga. En la figura 2 (CUMS), el pólipo se introduce en uretra, alcanzando la uretra bulbar y provocando ligera dilatación retrógrada.*

* Servicio de Radiología. Clínica Universitaria. Facultad de Medicina. Universidad de Navarra. Pamplona.

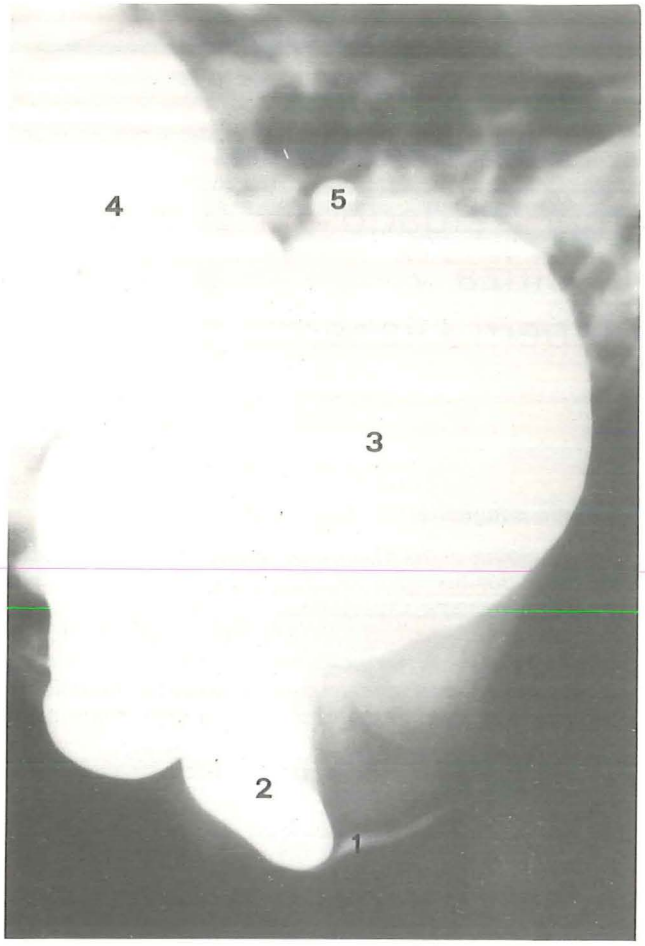

Fig. 3.—*Válvulas uretrales: 1) uretra distal a las válvulas, filiforme; 2) uretra posterior, muy dilatada, que termina de forma convexa, por las válvulas; 3) vejiga; 4) uréter muy dilatado por reflujo; 5) divertículo vesical.*

dorsal de la uretra peneana en el glande. En la unión con la uretra tiene una membrana, o válvula de Guerin, que enlentece el vaciado del divertículo en el curso de

Fig. 5.—*Estenosis y divertículo de uretra membranosa. Con (*) se marca un divertículo adquirido, probablemente debido a "falsa vía" en un intento previo de sondaje. Con (1) se representa la estenosis.*

una Cistouretrografía Miccional Seriada (CUMS), pero no suele causar obstrucción urinaria; la clínica más frecuente es disuria y, en ocasiones, hematuria [6].

– Divertículos de la uretra bulbar: los divertículos congénitos de uretra bulbar y peneana son una causa rara de obstrucción urinaria en el niño. Hay dos tipos fundamentalmente, los sacciformes que tienen un orificio pequeño de conexión con la uretra, aparecen en situación ventral y pueden tener cálculos en su interior; el otro tipo es la forma difusa en la que es difícil hallar el verdadero cuello. Este último tipo ha sido descrito como megalouretra [1,7].

Hipospadias y estadios intersexuales

La exploración radiológica irá encaminada fundamentalmente a la búsqueda de restos mullerianos en la uretra posterior (utrículo prostático), a la presencia de *veru-montanum* y a la valoración de la longitud uretral. En un estudio mediante uretrografía pre y postoperatoria [11] en 110 pacientes afectos de hipospadias,

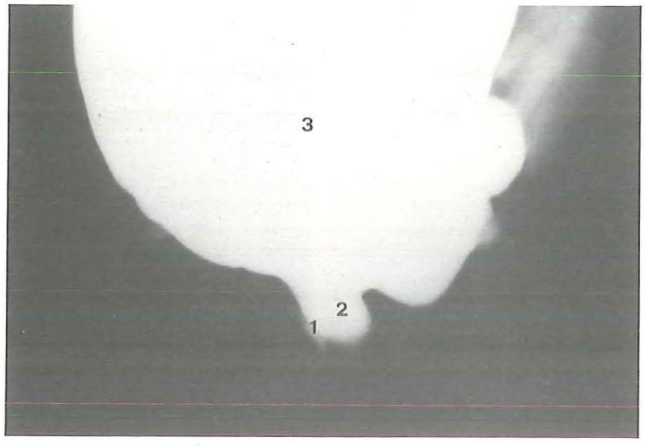

Fig. 4.—*El mismo paciente que la figura 3. 1) Imagen lineal que corresponde a una válvula uretral; 2) uretra posterior; 3) vejiga.*

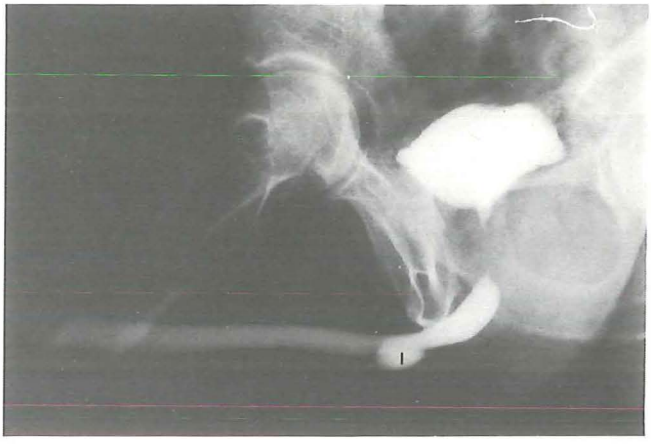

Fig. 6.—*Divertículo adquirido (uretrocele) de uretra peneana, representado con (1).*

en los casos más avanzados había presencia de restos mullerianos (vagina), en 38 estenosis de meato y en 14 reflujo vésico-uretral.

Según el mismo, la valoración radiológica post-operatoria era interesante para la valoración de fístulas y dificultades de vaciado vesical.

Pólipo de uretra posterior

Los pólipos de uretra posterior son de tejido conjuntivo fibroso, fundamentalmente, aunque también pueden ser glandulares. Se asientan en el *veru-montanum* o su vecindad y protuyen hacia el cuello vesical [16].

Unicamente producen uropatía obstructiva más o menos intensa, con repercusión retrógrada (uretero hidronefrosis, divertículos vesicales, etc...).

Radiológicamente se diagnostica mediante la combinación de Uretrocistografía retrógrada (UCR) y CUMS ya que en la primera, por el reflujo retrógrado, se situará en vejiga (fig. 1) y en la segunda, por su movilidad, protruirá en uretra (fig. 2).

Válvulas uretrales

Es la patología congénita de uretra masculina que más frecuentemente causa obstrucciones uretrales y por tal motivo la causa más frecuente de ascitis urinarias del recién nacido [9].

Su detectación y valoración puede realizarse tanto por ecografía [10], como por radiología.

Esta malformación es el resultado de la regresión incompleta de los pliegues uretro-vaginales que tabican el seno urogenital. De localización posterior, se insertan justo bajo el *veru-montanum* y terminan en la parte anterior de la uretra membranosa [7].

El diagnóstico de dicha lesión se consigue mediante la realización de CUMS, ya que la UCR será normal. En la CUMS observaremos una importante dilatación supraestenótica por estenosis convexa y salida filiforme y posterior de contraste hacia uretra anterior; por tanto la mejor forma de valorar las válvulas uretrales será en CUMS lateral (figs. 3 y 4).

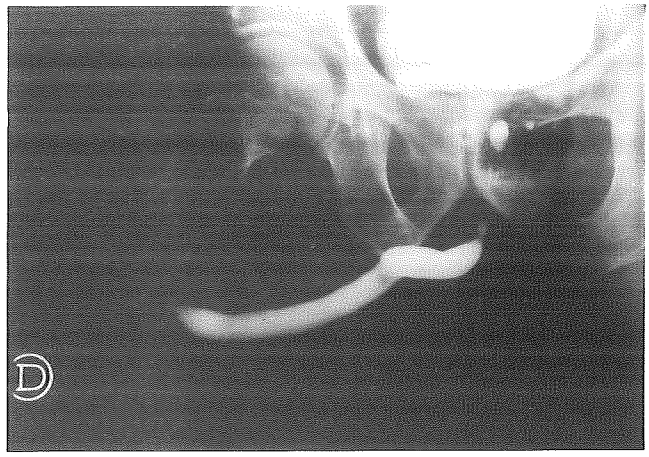

Fig. 8.—*Estenosis de meato. Placa realizada al final de la micción, con estenosis de meato uretral que provoca moderada dilatación retrógrada.*

Divertículos adquiridos

Fundamentalmente son de dos tipos:

— Los debidos a sondajes traumatizantes, con formación de una "falsa vía". De localización preferente en uretra bulbar, presentan cuello amplio y se pueden fistulizar a piel [18] (fig. 5).

— Los también llamados "uretroceles" que aparecen como resultado de un sondaje prolongado (parapléjicos, etc.). Son de tamaño variable, se localizan en la zona peno-escrotal de la uretra y son de situación ventral. Se deben a irritación crónica del epitelio, con posterior periuretritis que evoluciona a absceso. El pus se drena a uretra y queda una cavidad (uretrocele) [7,18] (fig. 6).

Estenosis

La estenosis debe ser valorada mediante la realización de CUMS y UCR, ya que la primera puede detectar

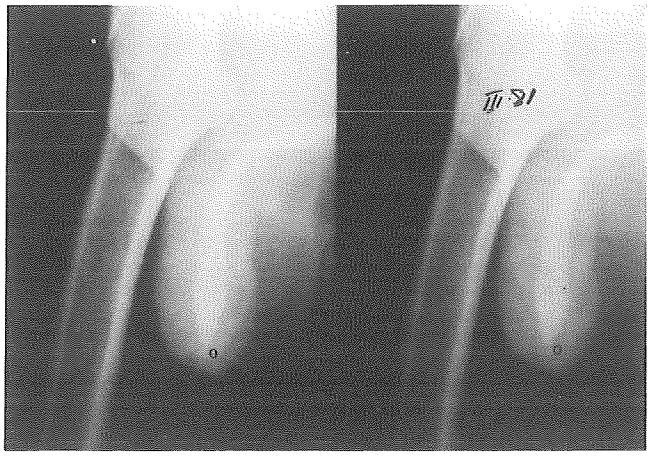

Fig. 7.—*Estenosis de meato uretral. Placas intramiccionales en las que se observa una moderada dilatación de la uretra peneana y estenosis de meato (o).*

Fig. 9.—*Estenosis múltiples de uretra peneana (en esta radiografía se observan las manos del operador introduciendo el contraste con jeringa; esto se debe evitar siempre).*

perfectamente la repercusión retrógrada, bordes, incluso longitud de las estenosis más proximales, pero el contraste que las sobrepase puede no ser lo suficientemente importante como para distender nuevas zonas uretrales normales y la valoración de nuevas estenosis. Por tal motivo nosotros realizamos los estudios anterógrado y

Fig. 10.—*Cistografía realizada mediante la introducción de contraste por cistocath mediante punción vesical con catéter (1). Estenosis múltiple de uretra anterior. Gran dilatación de uretra posterior. Reflujo vésico-ureteral derecho.*

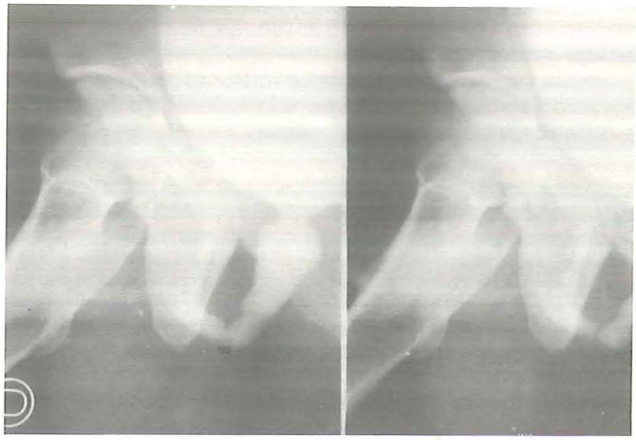

Fig. 12.—*Mismo paciente de la figura 11 en CUMS. Estenosis representada con (w).*

retrógrado, que nos permitirá una mejor valoración de las zonas únicas o múltiples de estenosis.

En una estenosis debemos valorar el grado de estrechamiento (CUMS), la longitud, la cantidad y su forma, las consecuencias por encima (dilatación uretral, vejiga de lucha, estasis vesical) y las lesiones asociadas (uretritis, prostatitis, etc.).

Localizaciones y etiologías:

— Meato uretral: la causa puede ser congénita o adquirida (post-fimosis, ulceración del meato, etc.). En la radiografía intramiccional habrá dilatación de toda la uretra (figs. 7 y 8). Suele ser consecuencia de traumatismos pelvianos o yatrogénicas por sondajes mantenidos, etc.

— Uretra peneana: la causa más frecuente es la infección (p. ej.: tras una gonococia), en la que en un primer estudio se observará llenado de las glándulas de Littré situadas en las caras dorsal y laterales de la uretra; de forma casi constante habrá signos de prostatitis. Evolutivamente se irán produciendo zonas de retracción

Fig. 11.—*Estenosis de uretra bulbar en UCR (x). Pequeña burbuja gaseosa en uretra peneana (p).*

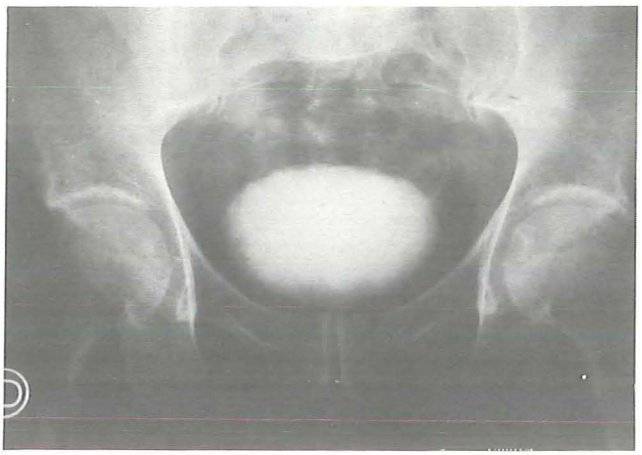

Fig. 13.—*Imagen cálcica (o) en zona infrapubiana. Litiasis uretral.*

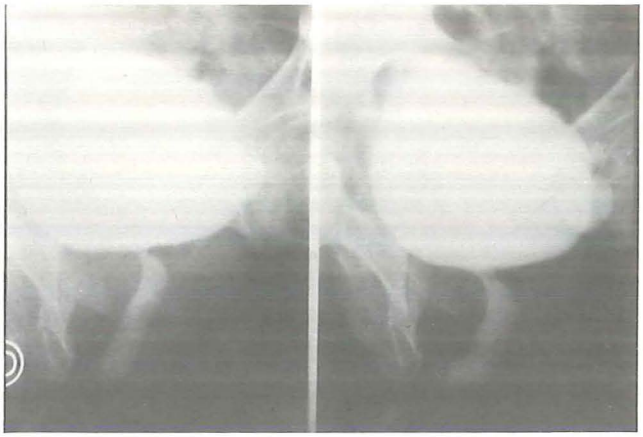

Fig. 14.—*Estenosis de uretra bulbo-membranosa con litiasis uretral enclavada (o). Mismo paciente que figura 13.*

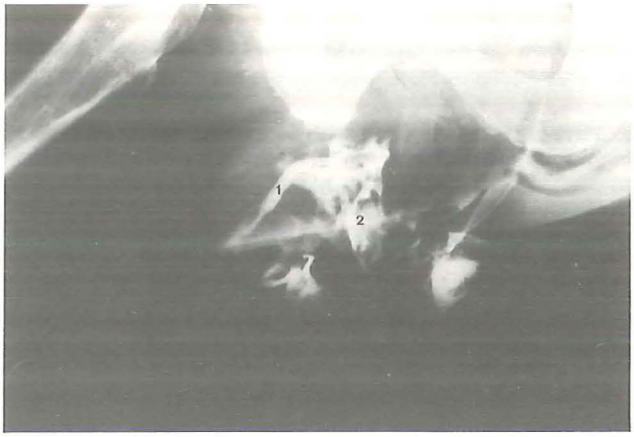

Fig. 16.—*Paciente diabético con infecciones urinarias de repetición con fístula uretro-escrotal. En (1) se representa la uretra y en (2) el absceso.*

Fig. 15.—*Radiografía realizada tras la inyección retrógrada de contraste por uretra y llenado vesical con catéter suprapúbico. Oclusión post-traumática de uretra bulbo-membranosa.*

esclero-inflamatorias que terminarán con estenosis de calibre y longitud variables (figs. 9 y 10).

– Uretra bulbar: la causa más frecuente es la yatrogénica, debida a sondajes mantenidos o manipulaciones uretrales. Las estenosis bulbares pueden afectar sólo a la uretra bulbar o a la zona bulbo membranosa, en cuyo caso observaremos una irregularidad en los contornos del cono que forma la transición bulbomembranosa [4,14] (figs. 11, 12, 13 y 14).

– Uretra membranosa: las estenosis aisladas de uretra membranosa son raras. En la serie de McCallum y Colapinto había sólo 28 de 192 pacientes con estenosis bulbomembranosa; suelen ser consecuencia de traumatismos pelvianos o yatrogénica por sondajes mantenidos, etc. [4,14].

Traumatismos uretrales

La rotura de la uretra posterior es una complicación poco común pero grave de los traumatismos pélvicos. El diagnóstico es importante, ya que puede quedar impotencia o estenosis residuales (fig. 15). Por tanto, ante todo traumatismo pélvico con o sin fractura-desplazamiento óseo se debe realizar uretrografía retrógrada.

McCallum y Colapinto [13] presentan un tipo de clasificación que ha sido comprobada por otros autores [15].

Tipo I: El traumatismo ha producido desgarro en el lecho prostático y como consecuencia un hematoma. La uretra está intacta, pero comprimida por el hematoma.

Tipo II: Este es el tipo de lesión que clásicamente se ha descrito en los traumatismos pélvicos. Consiste en la rotura de la uretra membrano-prostática.

Tipo III: La lesión afecta al diafragma urogenital, por lo que la rotura de la uretra membranosa llega a la bulbar.

Mediante la uretrografía es difícil saber el lugar por el que se extravasa el contraste; sin embargo, podemos saber dónde se ha roto, valorando las zonas a las que se estravasa el contraste. Mediante la UCR es difícil hallar el lugar exacto de salida de contraste; sin embargo, podemos saber dónde se ha roto la uretra ya que en el tipo II, al no haber lesión del diafragma urogenital, no se observará extravasación hacia periné, sin embargo, en el tipo III (la más frecuente) sí la observaremos, debido a la rotura del diafragma urogenital.

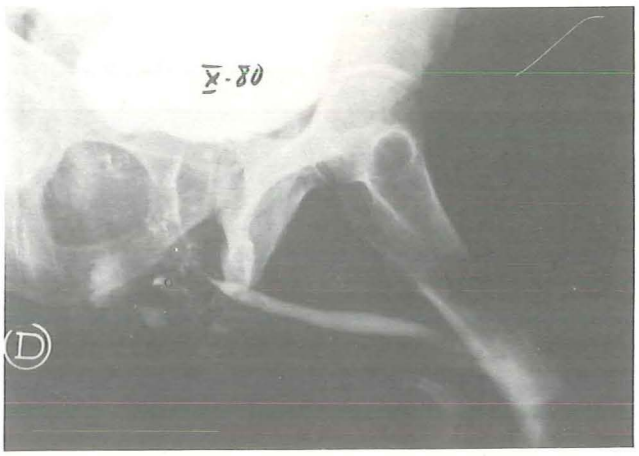

Fig. 17.—*Paciente con fístula uretral y absceso periuretral (o).*

Fístulas

La UCR es fundamental en el manejo de esta patología ya que podemos precisar la localización, número y tamaño de las fístulas.

Para las fístulas uretro-digestivas es fundamental complementar el estudio con un estudio baritado del tubo digestivo, ya que un estudio uretrográfico normal no excluye su presencia [8].

Las fístulas uretrales se pueden clasificar de dos formas [7, 8, 12, 17].

Fístulas uretrocutáneas

En la uretra prostática encontraremos fundamentalmente las resultantes a abscesos prostáticos y a adenomectomías.

En la uretra bulbar, este tipo de fístulas serán fundamentalmente debidas a infecciones o a maniobras yatrogénicas intempestivas que alteren la mucosa uretral, con posterior formación de un absceso, que podrá o no comunicar con piel (figs. 16, 17, 18, 19 y 20).

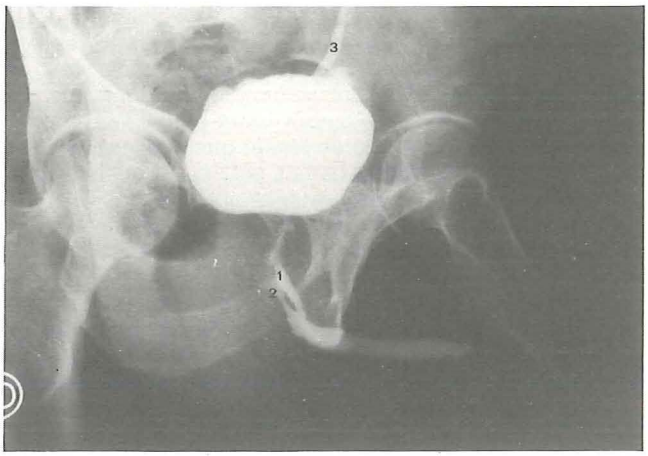

Fig. 18.—*Mismo paciente que figura 17. 1) Uretra; 2) trayecto fistuloso; 3) reflujo vésico-ureteral izquierdo.*

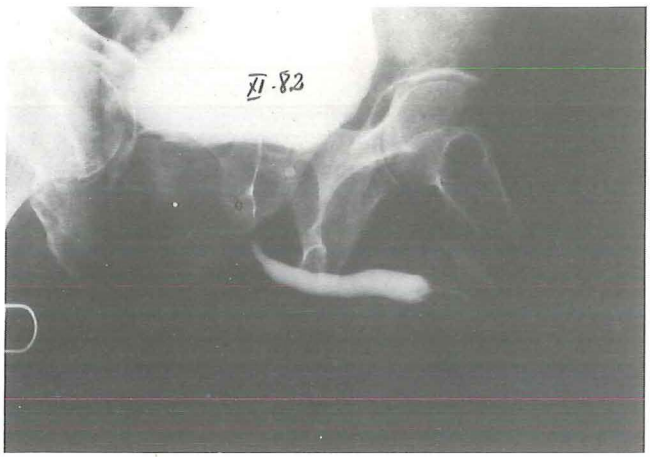

Fig. 19.—*Mismo paciente que figuras 17 y 18 con fístula ureteral (o).*

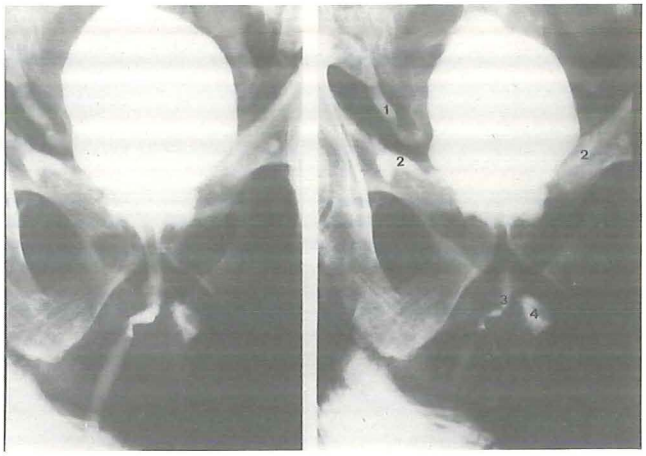

Fig. 20.—*Paciente intervenido de próstata con múltiples fístulas. 1) Reflujo vésico-ureteral derecho; 2) fístulas en celda de prostatectomía; 3) uretra; 4) fístulas uretrales.*

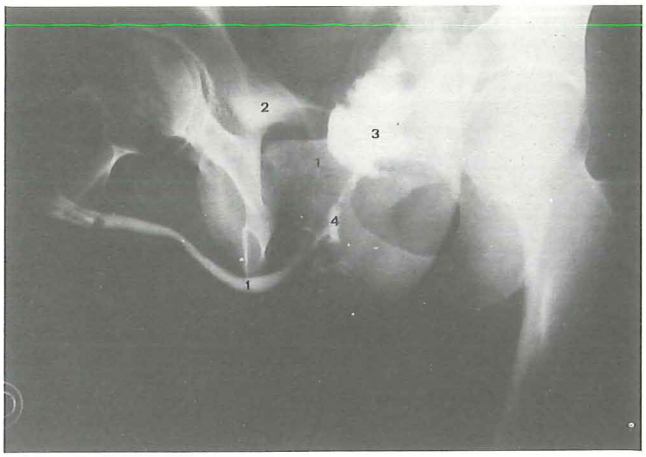

Fig. 21.—*Paciente con enfermedad de Crohn que afecta al recto y fístula uretro-rectal. 1) Uretra; 2) vejiga; 3) recto; 4) fístula uretro-rectal.*

En uretra peneana, lo más frecuente es que sean debidas al post-operatorio de hipospadias, uretrotomías, traumatismos directos, etc.

Fístulas uretro-digestivas [3]

– Congénitas [12]:

En un 71 % de los casos de imperforación anal, encontramos fístulas uretro-rectales. Dentro de la clasificación de Gross, lo más frecuente es que se asocien al tipo III.

– Adquiridas [5]:

Más frecuentes que las congénitas. Debidas sobre todo a yatrogenia post-quirúrgica. En segundo lugar se deben considerar las enfermedades neoplásicas e inflamatorias de recto, como por ejemplo la enfermedad de Crohn (figs. 21 y 22).

Fístulas de uretra a vesículas seminales

Son muy raras [7].

Fig. 22.—*Mismo paciente que figura 21 en proyección lateral.*

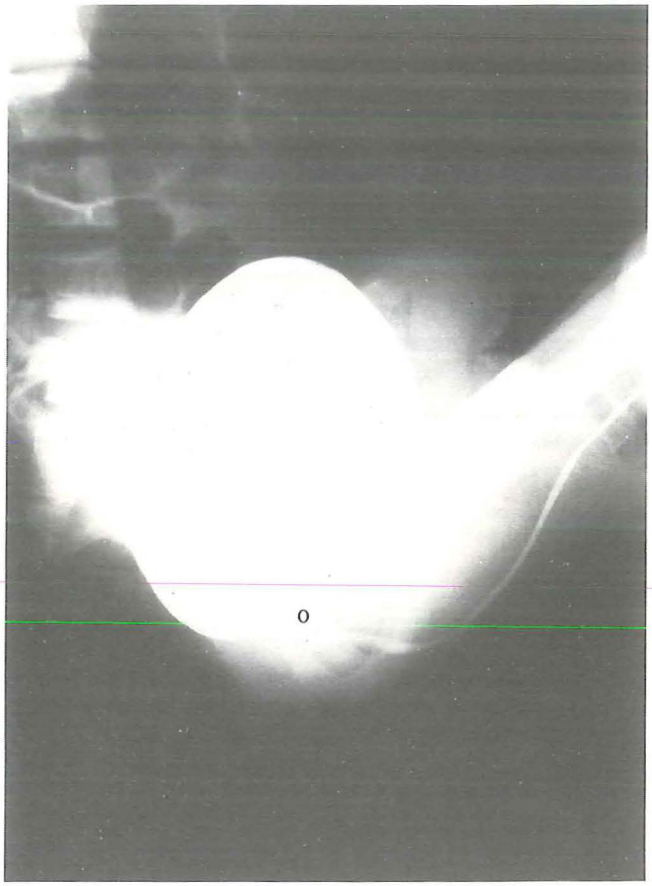

Fig. 23.—*Paciente joven con problemas neurológicos y disectasia cervical. Placa intra-miccional en lateral. Cuello representado con (o).*

Disectasia cervical

A continuación tratamos un tipo de enfermedad peculiar que merece ser estudiado de forma independiente del resto de la patología uretral.

El concepto de disectasia cervical incluye a todos los procesos que producen dificultad en el vaciado de la vejiga por dificultad de apertura, de la etiología que sea, a nivel del cuello vesical [2,7,18].

Rara vez es de etiología congénita. Fundamentalmente, se debe a :

a) Problemas neurológicos congénitos o adquiridos (fig. 23).

b) Procesos inflamatorios uretrales o prostáticos, fundamentalmente como resultado de prostatectomías (figs. 24, 25, 26, 27).

c) Debido a un problema obstructivo en uretra, puede producirse hipertrofia global del músculo detrusor, y, de la misma manera, se hipertrofiará la musculatura pericervical; esta hipertrofia en un principio será reversible, pero puede evolucionar a esclerosis, siendo posteriormente irreversible.

El signo radiológico fundamentalmente es la falta de formación del cuello vesical en la micción. Para poder valorar este signo, es necesario realizar radiografías en toda la micción y, fundamentalmente, al final, ya que es el momento de mayor apertura del cuello vesical. Dicha falta de formación del cuello vesical (embudización) se comprobará por la presencia de una muesca posterior con desplazamiento del cuello hacia adelante (figs. 25, 26 y 27).

En la uretrografía retrógrada se describe clásicamente el signo del "jet", que es debido a la turbulencia

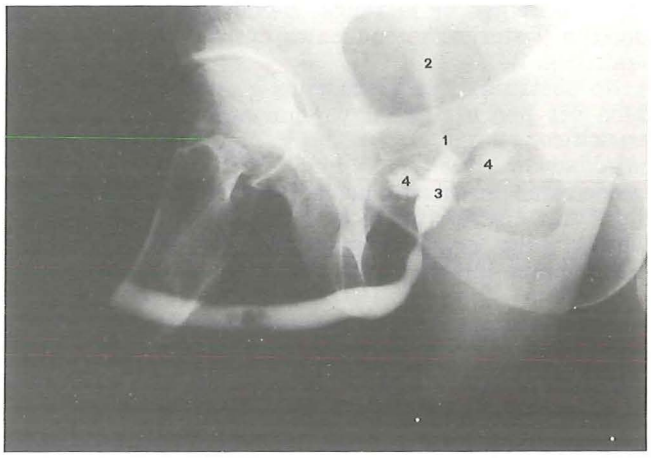

Fig. 24.—*Disectasia cervical y signo del "jet". 1) Cuello vesical; 2) "jet", por entrada turbulenta de contraste a vejiga; 3) celda prostática post quirúrgica; 4) relleno retrógrado de glándulas prostáticas no resecadas.*

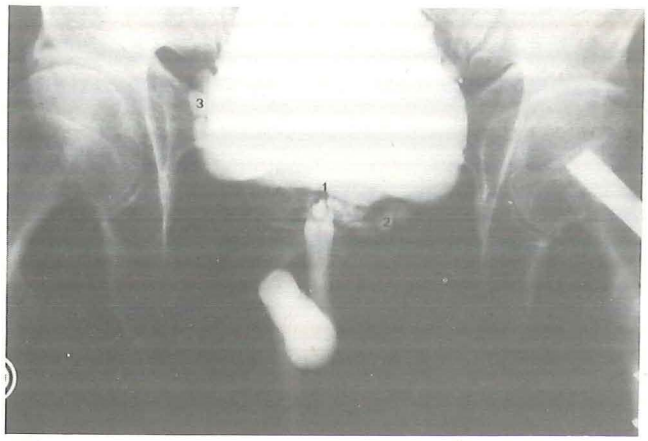

Fig. 25.—*Disectasia en UCR proyección AP. 1) Cuello vesical: 2) vesícula seminal rellena por reflujo; 3) divertículo vesical.*

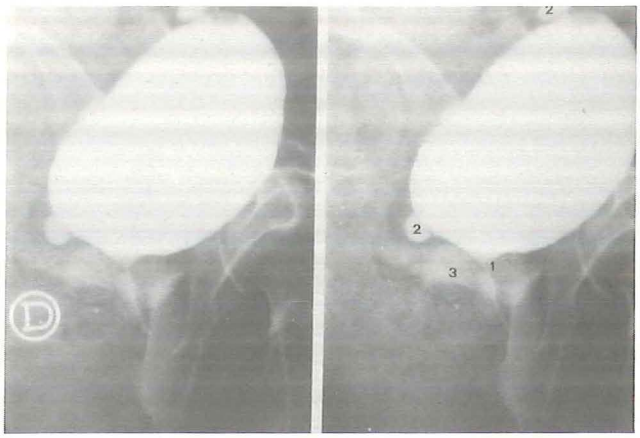

Fig. 27.—*Mismo paciente que la figura 26 en CUMS. 1) Cuello vesical; 2) divertículos vesicales; 3) relleno retrógrado de glándula prostática.*

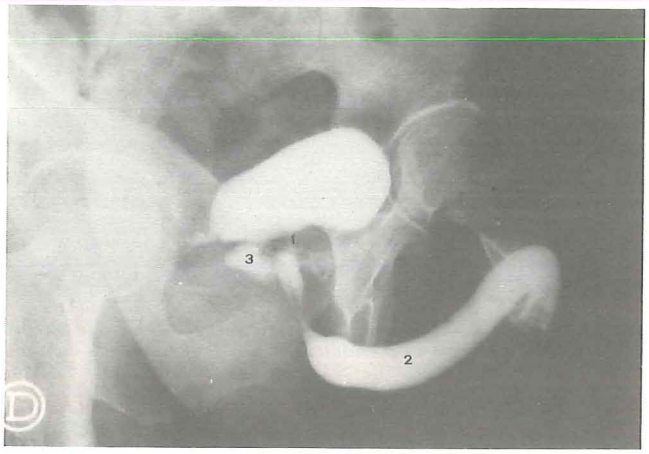

Fig. 26.—*Disectasia cervical en UCR, proyección oblicua. 1) Cuello vesical; 2) uretra dilatada; 3) relleno de glándula prostática.*

que produce la entrada del contraste al mezclarse con la orina dentro de la vejiga. Dicho "jet", debido a la muesca posterior, se encuentra desplazado hacia adelante (fig. 24).

No obstante, a pesar de estos signos, el diagnóstico debe ser por exclusión, ya que ninguno de ellos es específico, porque el "jet" no siempre aparece (por la cantidad de orina que se halla en la vejiga), el cuello puede estar desplazado hacia adelante por crecimiento del lóbulo medio prostático o, simplemente, un defecto técnico (falta de franca micción), pueden simular, al menos parcialmente, los signos previamente descritos.

Bibliografía

1. RL Anderson, DH Altman, CL Lankau y P López. *Urethroperineal cyst in a newborn; posterior urethral duplication.* Am J Roentgenol 135:622-624, 1980.
2. L Calenoff, MJ Foley y RW Hendrix. *Evaluation of the urethra in males with spinal cord injurie.* Radiology 142:71-76, 1982.
3. J Ciber. *Fistules sigmoido-vesicales pour sigmoiditis.* J d'Urol 70:57, 1964.
4. V Colapinto y RW McCallum. *The role of the urethrography in urethral diseases.* Parte II. *Indications for transphincter urethroplasty in patients with primary bulbous strictures.* J Urol 122: 612-618, 1979.
5. S Culpo y HW Calhoon. *A variety of recto-urethral fistulas.* J Urol 95:560-571, 1964.
6. EJ Duszlack, MF Bellinger, DK Boal y A Stanford. *Dorsal diverticulum of the distal male urethra.* Am J Roentgenol 138:931-933, 1982.
7. JL Emmett y D Witten. *Clinical Urography; an atlas and textbook of roentgenologic diseases.* WB Saunders Company. Filadelfia, 3.ª ed.
8. H Esterbroock. *The urologic complications of inflamatory bowel diseases.* Post Radiol 3:201-207, 1982.
9. JB Forrest, AJ Buschi y SS Howards. *Neonatal urinary ascities secondary to distal urethral stenosis.* J Urol 124:919-920, 1980.
10. V Gilsanz, JH Miller y BS Reid. *Ultrasonic characteristics of posterior urethral valves.* Radiology 145:143-145, 1982.
11. M Hertz, J Rozenman, R Shafir y H Brichs. *Hypospadias before and after repair; a radiological evaluation.* Ann Radiol 24:147-150, 1981.
12. FA Hughes. *Urología práctica.* Interamericana. Buenos Aires 1981.
13. RW McCallum. *La uretra masculina: anatomía, patología y método de uretrografía.* Clínica Radiológica 5, 1:81-105, 1981.
14. RW McCallum y V Colapinto. *The role of the urethrography in the urethral diseases.* Parte I. *Accurate radiological localization of the membranous urethra and distal sphincters in normal male subjects.* J Urol 122:603-611, 1979.
15. CM Sandler, JH Harris, JM Corriere y BD Toombs. *Posterior urethral injuries after pelvic fractures.* Am J Roentgenol 137: 1.233-1.237, 1981.
16. JM Urmeneta, JJ Zudaire, A Salvá y cols. *Pólipo pediculado de uretra prostática; a propósito de un caso.* Acta Urol Esp 6:369-372, 1982.
17. R Walter. *Campbell's Urology.* WB Saunders Company. Filadelfia 1978, 4.ª ed.
18. P Warter y M Bath. *Etude radiologique de l'urethre normale et pathologique.* Encycl Méd-Chir, París. Radiodiagnostic V, 4-1978, Fasc. 34410. A-10.