Controversias y avances en el manejo de la miocardiopatía hipertrófica idiopática

I. Alins, E. Alegría, I. Iglesias, I. García Bolao, S. Mejía, D. Martínez Caro

Departamento de Cardiología y Cirugía Cardiovascular. Clínica Universitaria. Facultad de Medicina. Universidad de Navarra.

(Rev. Med. Univ. Navarra 1994; 39: 65-69).

Introducción

Desde que Teare la describiera por primera vez en 1958 (1), la miocardiopatía hipertrófica idiopática (MCHI) ha despertado un inusitado interés. La hipertrofia miocárdica de causa desconocida y la disfunsión diastólica son requisitos indispensables para el diagnóstico, pero si por algo se caracteriza esta enfermedad es por su abigarrada expresión clínico-anatómica y su singular fisiopatología. Todo ello, unido al carácter heterogéneo de los mecanismos que determinan su evolución natural, ha cautivado la atención de muchos médicos y sembrado la controversia y la división en el manejo terapéutico. Este último debe perseguir dos objetivos primordiales: el alivio sintomático y la mejoría pronóstica.

En lo que al tratamiento puramente farmacológico se refiere, los betabloqueantes siguen ocupando un lugar preponderante. Sin embargo, otras drogas como la disopiramida y sobre todo el verapamilo, compiten ahora con fundados argumentos por esa posición de privilegio. La utilización de fármacos antiarrítmicos, en orden a prevenir la muerte súbita, es también objeto de discusión. No lo es menos la elección de la técnica quirúrgica, una vez que la terapia conservadora se ha mostrado ineficaz. Mención especial merece, finalmente, la incorporación del marcapasos bicameral al abanico de posibilidades terapéuticas de la MCHI. Ello está suponiendo actualmente una auténtica revolución, tan novedosa como esperanzadora, hasta el punto de constituir en no pocos casos una seria alternativa a la cirugía.

Una disyuntiva actual: ¿betabloqueantes o calcioantagonistas?

El propranolol, un betabloqueante no cardioselectivo, continúa siendo el fármaco de primera elección y el más ampliamente utilizado en el tratamiento farmacológico de la MCHI. Sin embargo, la introducción del verapamilo como terapia alternativa ha modificado en gran medida el concepto clásico, ya que múltiples estudios han objetivado ventajas sintomáticas nada despreciables con el uso de este calcioantagonista, así como una menor morbi-mortalidad.

Tanto el propranolol como el verapamilo determinan una considerable mejoría sintomática en la mayoría de los pacientes, más todavía en el caso del segundo (2,3). Sin embargo, el propranolol, al disminuir la respuesta cronotrópica al ejercicio y con ello el consumo de oxígeno, puede controlar mejor la angina. Otros autores, en cambio, no han encontrado diferencias llamativas en la efectividad de ambas drogas (4). No hay evidencia rigurosa de que dosis muy elevadas del betabloqueante consigan una mejor respuesta clínica y sí una mayor incidencia de efectos adversos; por otro lado, el verapamilo puede ejercer una acción muy positiva en los casos en que han sido inefectivas altas dosis de propranolol (5). El verapamil mejora llamativamente la tolerancia a la actividad física (2), y lo mismo puede afirmarse del propranolol, aunque la sensación de fatiga secundaria al bloqueo beta limita la resistencia al ejercicio.

Pero la actividad de ambos fármacos no se limita al terreno clínico. La angiografía y la ecocardiografía nos han permitido objetivar sus notables efectos sobre los parámetros hemodinámicos, en concreto sobre los hallazgos propios de la disfunción diastólica, cuya corrección bajo tratamiento es un hecho constatado (2,6-8).

Asimismo, la depresión de la contractilidad y el efecto cronotrópico negativo redundan en una significativa reducción de los gradientes provocados, mientras que los basales no suelen responder al propranolol.

El aspecto preventivo de la cuestión es, finalmente, de capital importancia. Tanto el propranolol como el verapamilo carecen, al parecer, de acción antiarrítmica o preventiva de la muerte súbita. Sin embargo, algunos han encontrado una mayor supervivencia a largo plazo en los pacientes tratados con verapamilo, estableciéndose diferencias significativas con aquellos grupos que no siguieron tratamiento o lo hicieron con propranolol (9). En cualquier caso, la reducción de la mortalidad bajo tratamiento médico no responde a una disminución en la incidencia de muerte súbita.

De todo lo dicho se desprende que el verapamilo constituye actualmente una alternativa cada vez más sólida al tratamiento clásico. El clínico deberá decantar su elección terapéutica valorando cada caso concreto y teniendo en cuenta factores como la edad o la susceptibilidad personal a los efectos farmacológicos, tanto positivos como adversos.

La disopiramida, el tercero en discordia

La disopiramida, un fármaco antiarrítmico de la clase I, incorpora a sus conocidas propiedades eléctricas, una marcada acción inotrópica negativa. Ello, unido a la abolición del movimiento sistólico anterior de la valva anterior mitral, provoca una reducción del gradiente subaórtico, tanto en reposo como en ejercicio (10,11).

Además, la actividad calcioantagonista de esta droga incide sobre la función diastólica, consiguiendo así un patrón de relajación más uniforme y coordinado. De hecho, este segundo efecto podría ser el principal responsable de la mejora en la capacidad funcional observada bajo tratamiento con disopiramida. Si esto es realmente así, este fármaco podrá demostrar su eficacia no sólo en las formas obstructivas de la enfermedad, sino también en las no obstructivas (12).

El papel de la amiodarona

Aunque hoy sabemos que la amiodarona es capaz de aliviar los síntomas y mejorar los parámetros hemodinámicos, hay argumentos poderosos para no utilizarla con estas finalidades. La eficacia de los fármacos antes citados y los conocidos efectos secundarios de la amiodarona son los más importantes.

El manejo de las arritmias es actualmente la única posible indicación de este antiarrítmico. Es bien conocida la importancia de la contribución auricular al llenado en los ventrículos poco distensibles y, por tanto, la gravedad hemodinámica de la fibrilación auricular en la MCHI. La amiodarona previene eficazmente la aparición de esta arritmia y está indicada en los pacientes con antecedentes de fibrilación auricular. Además, los factores que mejor predicen el retorno al ritmo sinusal, una vez instaurada la arritmia, son el plazo de instauración de los síntomas y el tratamiento previo con amiodarona (13).

No es tan clara, sin embargo, su indicación en las arritmias ventriculares. Es cierto que, análogamente a lo que sucede en los pacientes postinfarto, la amiodarona disminuye la incidencia de arritmias ventriculares en el Holter, además de prevenir la inducción de taquicardia ventricular en no pocos casos (14). Por lo tanto, su administración crónica puede contemplarse en aquellos pacientes de riesgo en los que se detectan crisis de taquicardia ventricular no sostenida en la monitorización electrocardiográfica ambulatoria. Sin embargo, ¿redundaría ello en una mayor supervivencia?. Para algunos, la respuesta es rotundamente afirmativa (15). Para otros, en cambio, esta actitud resultaría incluso negativa, ya que puede desencadenar arritmias severas y alteraciones de la conducción en no pocos enfermos, así como facilitar la inducción de taquicardia ventricular en la mitad de ellos, aumentando incluso la incidencia de muerte súbita (16).

A la vista de todo ello, la amiodarona deberá esperar a que nuevas evidencias permitan la generalización de su uso o bien descarten definitivamente su presunta acción benéfica sobre el pronóstico. En la Figura 1 se esquematiza la conducta que creemos más apropiada en materia preventiva, asumiendo que debe practicarse una monitorización electrocardiográfica ambulatoria a todo paciente diagnosticado de MCHI.

El dilema quirúrgico: miectomía o recambio valvular mitral

Desconocemos con rigor, de igual forma que ocurre con la profilaxis antiarrítmica, si las ventajas clínicas de la cirugía de la MCHI obstructiva alcanzan también el pronóstico a largo plazo (17). Un estudio reciente, comparando la cirugía con el tratamiento medicamentoso, parece demostrar que sí (9), si bien hacen falta más evidencias para otorgar al tratamiento quirúrgico otra finalidad que no sea la puramente sintomática. De hecho, la única indicación quirúrgica válida y uniformemente aceptada en la actualidad es la presencia de síntomas importantes refractarios al tratamiento médico a dosis máximas (18).

Figura 1

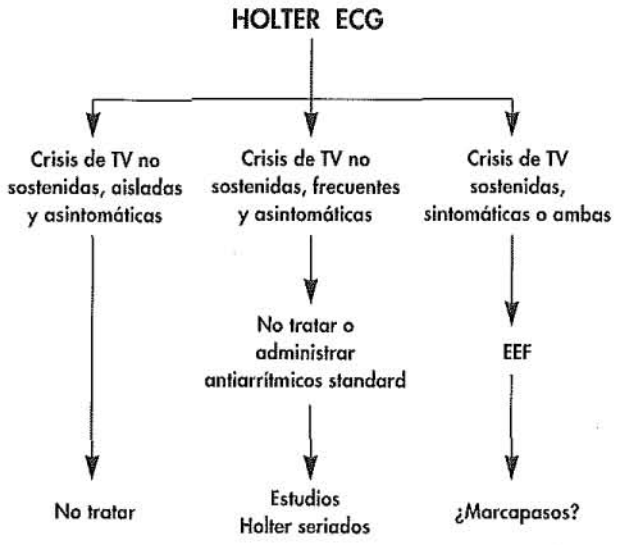

Manejo de la MCHI en lo relativo a la prevención de la muerte súbita.

La miectomía transaórtica y la sustitución valvular mitral son las dos técnicas disponibles. Ambas cuentan con partidarios y detractores, aunque la más extendida en la actualidad es la primera.

Las dos determinan una importante mejoría clínica -grado funcional y tolerancia al ejercicio- en la gran mayoría de los pacientes. La hemodinámica también se modifica significativamente en ambos casos; el gradiente subaórtico sufre una considerable reducción, y lo mismo sucede con la presión telediastólica ventricular izquierda y la hipertensión pulmonar secundaria (19-26).

La contribución del movimiento sistólico anterior mitral al gradiente obstructivo, así como las graves complicaciones de la miectomía (Tabla I), han sido argumentos esgrimidos con fuerza por los defensores del recambio valvular. La regurgitación mitral es lógicamente erradicada con este procedimiento. Sin embargo, tampoco a este respecto parece haber diferencias llamativas con la miectomía, ya que ésta, al disminuir la velocidad del flujo sistólico en el tracto de salida ventricular, puede también corregir sensiblemente el movimiento anterior sistólico y con ello aliviar la insuficiencia mitral (27). Por otra parte, la sustitución valvular no es un procedimiento exento de complicaciones; las más importantes se exponen en la Tabla II.

Finalmente, digamos que las cifras de mortalidad hospitalaria, mortalidad anual y supervivencia a largo plazo no ayudan a despejar las dudas a cerca de la elección quirúrgica, ya que no se han observado diferencias significativas entre la miectomía y el recambio mitral (18,24).

En cualquier caso, hoy por hoy la técnica de elección sigue siendo la miectomía. El peso de la fisiopatología está de su parte y, por otro lado, resulta de difícil asunción para el clínico que una válvula anatómicamente normal pueda ser resecada y sustituída. De todos modos, será preciso individualizar cada caso, indicando uno u otro procedimiento -o incluso la combinación de ambos- en función de las características del paciente. De hecho, podemos establecer las indicaciones fundamentales del recambio mitral, que se especifican en la Tabla III (28).

Tabla I

PRINCIPALES COMPLICACIONES DE LA MIECTOMIA
– Trastornos de la conducción intraventricular.
– Trastornos de la conducción aurículo-ventricular.
– Comunicación interventricular.
– Regurgitación aórtica.

Tabla II

PRINCIPALES COMPLICACIONES DE LA SUSTITUCION VALVULAR MITRAL
– Hemorragias secundarias a la anticoagulación.
– Tromboembolismo sistémico.
– Endocarditis infecciosa.
– Disfunción protésica.

Tabla III

PRINCIPALES INDICACIONES DEL RECAMBIO VALVULAR MITRAL EN LA MCHI OBSTRUCTIVA
– Fracaso de la miectomía.
– Septo basal delgado (<18 mm).
– Región septal de mayor grosor, inaccesible a la miectomía realizada a través de aortotomía.
– Regurgitación mitral severa secundaria a anomalía intrínseca de la válvula mitral.

El marcapasos bicameral, una apuesta de futuro

La implantación de marcapasos ha surgido recientemente como una seria alternativa en los pacientes con MCHI y síntomas refractarios a la terapia farmacológica. Varios estudios han evidenciado beneficios asombrosos, tanto en el aspecto clínico como en los parámetros hemodinámicos (29-33). Los síntomas se controlan en gran medida, la clase funcional de la NYHA mejora en uno o dos grados en la mayoría de los casos, la tolerancia al ejercicio aumenta y el gradiente obstructivo se reduce significativamente. Además, dichas ventajas persisten cuando el marcapasos es desconectado temporalmente (31,32).

El mecanismo de acción no es bien conocido. Lo único claro es que, atendiendo a la importancia de la contribución auricular en los miocardios hipertróficos, el marcapasos a implantar debe ser bicameral (30). Algunos conceden gran importancia a la disminución del gradiente subaórtico. El marcapasos, al modificar la secuencia de activación ventricular, puede inducir un movimiento paradójico septal y ampliar el tracto de salida durante la sístole, así como reducir las fuerzas de Venturi que actúan sobre la valva anterior mitral (30,32). Sin embargo, los beneficios del marcapasos bicameral pueden alcanzar también a los casos no obstructivos. Es, por tanto, razonable pensar que los resultados no dependen únicamente del control de la obstrucción. Factores como la mejora de la función diastólica o el patrón alterado y prolongado de la despolarización ventricular pueden jugar, por sí mismos, un papel importante (34).

Sea como fuere, la inclusión del marcapasos a la terapia de la MCHI supone una prometedora esperanza de futuro para nuestros enfermos, en la línea de eludir los riesgos de la cirugía y mejorar al máximo su calidad de vida.

BIBLIOGRAFIA

1. Teare D. Asymmetrical hypertrophy of the heart in young adults. Br Heart J 1958; 20: 1-8.

2. Bonow R.O., Dilsizian V., Rosing D.R., Maron B.J., Bacharach S.L., Green M.V. Verapamil induced improvement in left ventricular diastolic filling and increased exercise tolerance in patients with hypertrophic cardiomyopathy: short and long term effects. Circulation 1985; 72: 853-64.

3. Kober G., Hopf R., Biamino G. et al. Long-term treatment of hypertrophic cardiomyopathy with verapamil or propranolol in matched pairs of patients: results of a multicenter study. Z Kardiol 1987; 76 suppl 3: 113-8.

4. Cosnay P., Fauchier J.P., Lang M. et al. Comparative study of the effects of verapamil and propranolol therapy in 16 cases of obstructive hypertrophic myocardiopathy. Arch Mal Coeur Vaiss 1987; 80: 346-55.

5. Rosing D.R., Idapaan-Heikkila U., Maron B.J., Bonow R.O., Epstein S.E. Use of calcium-channel blocking drugs in hypertrophic cardiomyopathy. Am J Cardiol 1985; 55: 185-95.

6. Bonow R.O. Effects of calcium-channel blocking agents on left ventricular diastolic function in hypertrophic cardiomyopathy and in coronary heart disease. Am J Cardiol 1985; 55: 172-8.

7. Bourmayan C., Razavi A., Fournier C. et al. Effect of propranolol on left ventricular relaxation in hypertrophic cardiomyopathy: an echographic study. Am Heart J 1985; 109: 1311-6.

8. Bonow R.O., Vitale D.F., Maron B.J., Bacharach S.L., Frederick T.M., Green M.V. Regional left ventricular asynchrony and impaired global left ventricular filling in hypertrophic cardiomyopathy: effect of verapamil. J Am Coll Cardiol 1987; 9: 1108-16.

9. Seiler C., Hess O.M., Schoenbeck M. et al. Long term follow-up of medical versus surgical therapy for hypertrophic cardiomyopathy: a retrospective study. J Am Coll Cardiol 1991; 17: 634-42.

10. Pollick C. Disopyramide in hypertrophic cardiomyopathy.II. Noninvasive assessment after oral administration. Am J Cardiol 1988; 62: 1252-5.

11. Millaire A., Goullard L., Decoulx E., De Groote P., Houdas Y., Ducloux G. Efficiency of disopyramide in hypertrophic cardiomyopathy during stress states. Am J Cardiol 1992; 69: 423-4.

12. Van der Wall E. Disopyramide in hypertrophic cardiomyopathy (letter). Am J Cardiol 1990; 65: 266.

13. Robinson K., Frenneaux M.P., Stockins B., Karatasakis G., Poloniecki J.D., McKenna W.J. Atrial fibrillation in hypertrophic cardiomyopathy: a longitudinal study. J Am Coll Cardiol 1990; 15: 1279-85.

14. Fananapazir L., Epstein S.E. Valve of electrophysiologic studies in hypertrophic cardiomyopathy treated with amiodarone. Am J Cardiol 1991; 67: 175-82.

15. McKenna W.J., Franklin R.C., Nihoyannopoulos P., Robinson K.C., Deanfield J.E. Arrhythmia and prognosis in infants, children and adolescents with hypertrophic cardiomyopathy. J Am Coll Cardiol 1988; 11: 147-53.

16. Fananapazir L., Leon M.B., Bonow R.O., Tracy C.M., Cannon R.O., Epstein S.E. Sudden death during empiric amiodarone therapy in symptomatic hypertrophic cardiomyopathy. Am J Cardiol 1991; 67: 169-74.

17. Maron B.J., Bonow R.O., Cannon R.O., Leon M.B., Epstein S.E. Hypertrophic cardiomyopathy:Interrelation of clinical manifestations, pathophysiology, and therapy. N Engl J Med 1987; 316: 844-52.

18. McIntosh C.L., Maron B.J. Current operative treatment of obstructive hypertrophic cardiomyopathy. Circulation 1988; 78: 487-95.

19. Williams W.G., Wigle E.D., Rakowski H., Smallhorn J., Leblanc J., Trusler G.A. Results of surgery for hypertrophic obstructive cardiomyopathy. Circulation 1987; 76: 104-8.

20. Mohr R., Schaff H.V., Puga F.J., Danielson G.K. Results of operation for hypertrophic obstructive cardiomyopathy in children and adults less than 40 years of age. Circulation 1989; 80:191-6.

21. Stone C.D., Hennein H.A., McIntosh C.L., Quyyumi A.A., Greenberg G.J., Clark R.E. The results of operation in patients with hypertrophic cardiomyopathy and pulmonary hypertension. J Thorac Cardiovasc Surg 1990; 100: 343-51.

22. Matsuyama T., Nellessen V., Stinson E.B., Popp R.L. Improvement in left ventricular diastolic filling by septal myectomy in hypertrophic cardiomyopathy. J Am Soc Echocardiogr 1990; 3: 196-204.

23. Walker N.S., Reid K.G., Cameron E.W., Walbaum P.R., Kitchin A.H. Comparison of left ventricular septal surgery and mitral valve replacement for hypertrophic obstructive cardiomyopathy. Ann Thorac Surg 1989; 48: 528-34.

24. Krajcer Z., Leachman R.D., Cooley D.A., Ostojic M., Coronado R. Mitral valve replacement and septal myomectomy in hypertrophic cardiomyopathy. Ten year follow-up in 80 patients. Circulation 1988; 78: 35-43.

25. Cannon R.O. III, McIntosh C.L., Schenke W.H., Maron B.J., Bonow R.O., Epstein S.E. Effect of surgical reduction of left ventricular outflow obstruction on hemodynamics, coronary flow and myocardial metabolism in hypertrophic cardiomyopathy. Circulation 1989; 79: 766-75.

26. Diodati J.G., Schenke W.H., Wallawiw M.A., McIntosh C.L., Cannon R.O. Predictors of exercise benefit after operative relief of left ventricular outflow obstruction by the myotomy-myectomy procedure in hypertrophic cardiomyopathy. Am J Cardiol 1992; 69: 1617-22.

27. Cooper M.M., Tucker E., McIntosh C.L., Cannon R.O., Clark R.E. Effect of left ventricular septal myectomy on concurrent mitral regurgitacion. Ann Thorac Surg 1989; 48: 251-6.

28. Editorial. Surgical treatment of hypertrophic obstructive cardiomyopathy. Lancet 1989; 1: 358-60.

29. Ovadia M., Clyne C., Tripodi D., Fananapazir L. Dual chamber permanent pacing is an alternative to surgery in hypertrophic cardiomyopathy with severe left ventricular outflow tract obstruction (abstr.). Circulation 1990; 82: 333.

30. McDonald K., Maurer B. Permanent pacing as treatment for hypertrophic cardiomyopathy. Am J Cardiol 1991; 68: 108-10.

31. McAreavey D., Fananapazir L. Altered cardiac hemodynamic and electrical state in normal sinus rhythm after chronic dual-chamber pacing for relief of left ventricular outflow obstruction in hypertrophic cardiomyopathy. Am J Cardiol 1992; 70: 651-6.

32. Fananapazir L., Cannon R.O. 3d, Tripodi D., Panza J.A. Impact of dual chamber permanent pacing in patient with obstructive hypertrophic cardiomyopathy with symptoms refractory to verapamil and betaadrenergic blocker therapy. Circulation 1992; 85: 2149-61.

33. Jeanrenaud X., Goy J.J., Kappenberger L. Effects of dual-chamber pacing in hypertrophic obstructive cardiomyopathy. Lancet 1992; 339: 1318-23.

34. Seidelin P.H., Jones G.A., Boon N.A. Effects of dual-chamber pacing in hypertrophic cardiomyopathy without obstruction (letter). Lancet 1992; 340: 369.