Rev. Med. Univ. Navarra XIV; 147, 1970

UNIVERSIDAD DE NAVARRA. FACULTAD DE MEDICINA
DEPARTAMENTO DE HISTOLOGIA

Histoquímica de la reacción Hidroquinona-tetrazolio-reductasa en el sistema nervioso central del ratón en desarrollo

J. R. Iglesias y F. Hernández

RESUMEN

Se ha realizado un estudio histoquímico de la reacción Hidroquinona-tetrazolio-reductasa en cortes seriados de criostato, correspondientes al sistema nervioso central de ratones de distintas edades a partir del nacimiento.

Previa fijación de unos modelos citoquímicos-neuropílicos, se estudian evolutivamente las intensidades de las diversas estructuras. Al ordenar los núcleos en columnas topográfico-funcionales, se comprueba que los sistemas somáticos son más activos que los viscerales y que los especiales lo son más que los generales. También el proceso de maduración comienza antes en los sistemas somáticos y especiales que en los generales, y sigue un incremento progresivo en sentido caudo-craneal.

Complementariamente se aplican con éxito las técnicas de cresil-violeta y de Bielschowsky-Gros, modificadas para teñir secciones de criostato.

Dada la importancia de las reacciones biológicas de oxidoreducción como fuente de energía de la célula, y su generalización en todas las escalas biológicas, hemos realizado un estudio histoquímico de unas sustancias de la cadena de transporte de electrones que actúan entre las flavoproteínas y los citocromos, los coenzimas Q, con el fin de conocer en lo posible el comportamiento de dicha cadena durante el desarrollo celular y su especialización dentro del Sistema Nervioso Central, estableciendo comparación con los hallazgos ya descritos por nosotros [17] en las estructuras nerviosas del ratón adulto.

Las Ubiquinonas o coenzimas Q fueron descubiertas en 1957 por Morton y Crane, como ancladas en la fase lipídica de los elementos estructurales de las células.

Se trata, desde el punto de vista químico, de dimetoxitoluquinonas, con una cadena poliisoprenoide de longitud variable. El número de isoprenos, puede ser de 6 a 8.

El mecanismo de oxidoreducción se realiza según el siguiente esquema:

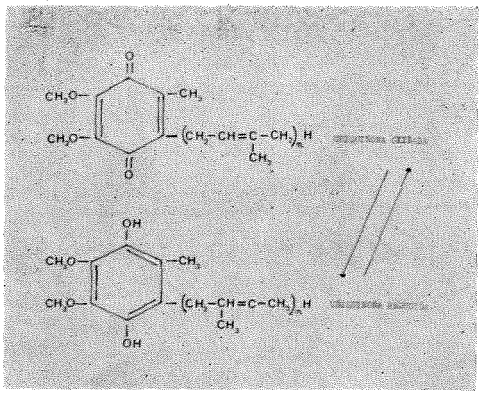

Para localizar las Ubiquinonas se venían utilizando métodos bioquímicos de extracción y cromatografía [30, 31]. Tranzer y Pearse [48] describen un método histoquímico para las citadas sustancias, usando hidroquinona como donador de electrones en conjunción con una sal de tetrazolio, el MTT tetrazolio [3-(4,5-dimethylthiazolyl-2)-2,5 diphenyl tetrazolium bromide]. (Sigma Chemical Company St. Louis Mo.) con el que se abre un nuevo campo en la investigación de tales sustancias.

La reacción, en resumen, se produciría de la siguiente forma:

Hidroquinona → Ubiquinonas → sal de tetrazolio → Formazán.

Después de una amplia revisión bibliográfica, ayudados en parte por Hoiser [20], vemos que estas deshidrogenasas, aún teniendo gran importancia biológica han sido muy poco investigadas histoquímicamente en el Sistema Nervioso Central. Como base para el desarrollo, en nuestro estudio, hemos seguido los siguientes períodos descritos por McIllwain [28, 29] en el Sistema Nervioso Central:

1) *Período de división celular:* en el ratón comprende desde la formación de la placa neural hasta el nacimiento.

2) *Período de crecimiento y diferenciación de axones y dendritas:* Comprende los 10 primeros días de la vida del ratón. Hay aumento del tamaño y complejidad celular.

3) *Período de mielinización rápida:* Comprende desde el día 10 al 20 después del nacimiento. Comienza la mielinización de una forma rápida, en las estructuras más necesarias.

4) *Período de mielinización lenta:* En el ratón se completa la mielinización a los 50 días de la vida.

Las necesidades de oxígeno crecen según un ritmo propio durante el desarrollo [29]. La oxidación de la glucosa se incrementa en razón directa al desarrollo embrionario del Sistema Nervioso Central y paralelamente decrece la proporción de glicolisis. Siguiendo los requerimientos de oxígeno, crecen los enzimas de la fosforilización oxidativa, el número de mitocondrias y su capacidad metabólica, como lo demuestran Muir y col. [32], Quastel y Quastel [40], Ritcher [42], Mandel y col. [27], Robinson [44] y Pysh [39].

Esta maduración armónica se realiza en todos los vertebrados en sentido caudocraneal [19]. Bargenton-Farka y Pearse [4] afirman que las partes filogenéticamente más nuevas, respiran más lentamente que las viejas.

Con el fin de comparar los hallazgos histoquímicos con patrones morfológicos y de seguir los cambios globales en el contenido celular de ácidos nucleicos [26], hemos utilizado las clásicas técnicas de cresil-violeta e impregnación con nitrato de plata, modificadas por nosotros para cor-

tes de criostato. Estas técnicas permiten utilizar cortes frescos congelados con nitrógeno líquido y cortados en criostato, ser teñidos el mismo día de su obtención sin fijación previa del bloque en formol, poder utilizarse seriadamente y ser estables.

MATERIAL Y MÉTODOS

Se han utilizado un total de 61 ratones NMRI de 1 día; 1, 2, 3 y 4 semanas; 2, 3, 4, 5 y 6 meses de edad, tomando 3 machos y 3 hembras de cada una de las edades.

Sometidos al mismo ambiente y comida, fueron sacrificados por decapitación a las nueve horas sin previo ayuno y sin utilizar anestesia.

Extraídos rápidamente el encéfalo y médula espinal, se procedió a la congelación rápida con nitrógeno líquido (—170° C) e introducción en bolsas de plástico herméticamente cerradas, almacenándose a —70° C. hasta el momento de su estudio, que nunca fue superior a una semana.

Los cortes se realizaron con un criostato SLEE, modelo Pearse, tipo H. Las secciones, seriadas y orientadas adecuadamente, se recogieron sobre cubreobjetos en el siguiente orden:

— Dos cortes de 10 μ cada uno, para estudio de Ubiquinonas.
— Un corte de 20 μ para tinción de cresil-violeta.
— Un corte de 20 μ para impregnación con nitrato de plata.

Las técnicas realizadas fueron las siguientes:

Técnica de Cresil-violeta (fig. 1).

— Fijar las secciones en formol al 10 % neutralizado durante varias horas.
— Lavado en agua y sumergir las secciones en una solución de gelatina al 1,5 % durante 5 minutos.
— Alcohol de 96° durante 5 minutos.
— Introducirlas en una solución de celoidina, 5 minutos.
— Secar los cortes y mantenerlos durante 15 minutos en una solución a/a de cloroformo y alcohol absoluto.
— Lavar los cortes en alcohol 80° y 70°. Finalmente mantener las secciones en agua destilada hasta el momento de teñirlas.
— Teñir las secciones con cresil-violeta al 0,5 % durante una hora a 60° C.
— Lavar las secciones brevemente en alcohol de 70° y 80°.
— Introducirlas durante 15 minutos en cloroformo.
— Diferenciarlos en alcohol de 96° con unas gotas de ácido acético concentrado.
— Deshidratar con alcohol absoluto, alcohol butílico y xilol. Seguidamente montar en DPX.

Solución de gelatina: Disolver 7,5 gr de gelatina en 500 ml de agua destilada, con ayuda de calor. Enfriar y añadir 500 ml de alcohol de 80°.

Solución de celoidina: Disolver 5 gr de celoidina en una solución a/a de alcohol absoluto y éter atílico.

Cresil-violeta: Disolver 5 gr de cresil-violeta en 1.000 ml de agua destilada. Filtrar y en el momento de usar añadir unas gotas de ácido acético glacial.

Técnica de impregnación con Nitrato de Plata (fig. 2).

— Fijar las secciones en formol al 10 % neutralizado durante una hora.
— Lavado en agua corriente y después en agua destilada.

Fig. 1. Corte del telencéfalo anterior del ratón adulto. Técnica de cresil-violeta modificada para criostato. X 25.

— Tinción con nitrato de plata al 20 % de 30 a 60 minutos.

— Pasos sucesivos de las secciones por formol al 20 % neutralizado, hasta que aparezcan nubes blancas.

— Sumergirlas en nitrato de plata amoniacal, según el proceder de Gros.

— Paso rápido por agua amoniacal (ocho partes de agua y dos de amoníaco al 28 %).

— Lavado en agua destilada con unas gotas de ácido acético.

— Lavado en agua destilada y virado en cloruro de oro.

— Fijación en hiposulfito sódico al 5 % durante 10 minutos.

— Lavado en agua destilada. Deshidratar y montar en DPX.

Reacción Histoquímica Hidroquinona-Tetrazolio-Reductasa.

Siguiendo el método de Tranzer y Pearse [48], las secciones de tejido, congeladas, se incuban durante 45 minutos en una estufa a 37° C, en el siguiente medio: 0,25 ml de MTT tetrazolio [3-(4,5-Dimothyl Thiazolyl 1-2)-2,5 diphenyl Tetrazolium bromide] (Sigma Chemical Company St. Louis Mo.) (1 mg/ml) en agua destilada. 0,05 ml de Cloruro de cobalto 0,5 M. 0,5 ml de buffer tris clorhídrico 0,2 M. pH 7,4. 2 mg de catalasa. 0,10

ml de Hidroquinona (40 mg/ml) en buffer tris clorhídrico 0,2 M. pH 7,4.

La solución era absolutamente fresca y filtrada inmediatamente antes de su uso.

Realizada la incubación, las secciones se fijaban durante 15 minutos en formol al 10 % neutralizado, a temperatura ambiente y después se lavaban con agua corriente, manteniéndolas hasta su montaje, que se efectuaba con glicerina Jelly, en agua destilada.

Hemos realizado los correspondientes controles que fueron:

— Sin hidroquinona, la reacción es totalmente negativa.

— Sin catalasa, la reacción es más débil y aparece una película oscura de formazán sobre el cubreobjetos (fig. 3).

Los tiempos de incubación en dichas pruebas fueron iguales a los de la reacción completa.

La valoración de actividades se hace comparando el depósito de los granos de formazán con alguna zona de coloración más constante y uniforme en cada ratón y entre los de iguales y distintas edades,

Fig. 2. Neurona reticular del bulbo. Técnica de Bielschowski - Gros modificada para criostato. X 100.

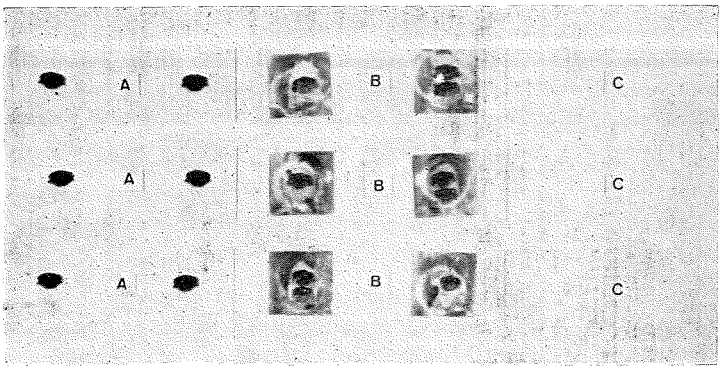

Fig. 3. Controles histoquímicos de la reacción Hidroquinona - tetrazolio - reductasa.
A.—Reacción completa.
B.—Reacción sin catalasa.
C.—Reacción sin hidroquinona.

como por ejemplo la capa molecular de la corteza cerebelosa (+ +), valorando desde un grado muy ligero (+), hasta una fortísima actividad (+ + + + +).

RESULTADOS

Se hizo a la vez que el estudio histoquímico, un mapa morfológico de cada estructura nervioso del ratón, basándonos en Ramón y Cajal [41], Zeman y Maitland-Innes [53], König y Klippel [24], Wünscher y col. [51], Albe-Fessard y col. [3] y Kovac y Denk [25], que por razón de extensión omitimos en este artículo, señalando solamente lo más estrechamnete relacionado con los hallazgos histoquímicos.

Los resultados son expuestos en orden caudo-craneal, y siguiendo a Zeman y Maitland-Innes [53]. Consideramos adulto al ratón desde el punto de vista histoquímico, a partir de los tres meses, porque desde esta edad en adelante no hemos encontrado diferencias entre ellos.

Sustancia blanca.

En los primeros días de la vida no se distingue histoquímicamente sustancia gris de la que va a ser sustancia blanca. A partir de los 14 días de vida, la sustancia blanca es claramente menos activa, llegando en el estado adulto a verse como una débil granulación de formazán sin estructura subyacente en la que apoyarse, por lo que consideramos su actividad, cero.

Sustancia gris.

La actividad de la sustancia gris es claramente distinguible de la sustancia blanca por su mayor depósito de granos de formazán, a partir de las dos semanas de vida. Luego, cada estructura tiene un patrón fijo de maduración, y un estado adulto, que puede llegar en determinados casos a tener + + + + +.

Médula Espinal.

Asta anterior.

En las grandes motoneuronas del asta anterior de la médula del ratón adulto, se ha podido establecer una ordenación de los granos de formazán a nivel celular como sigue:

— Núcleo celular: de una forma general los núcleos celulares son histoquímicamente negativos, tanto a este nivel como a niveles superiores.

— Segunda zona: por fuera de la precedente existe una zona más ancha, de granulación más fina y menos densa.

— Tercera zona: más estrecha y con granos gruesos y juntos, posiblemente relacionada con la membrana celular del cuerpo neuronal, o de las principales ramas dendríticas.

— Cuarta zona: De amplitud variable, tiene granos gruesos y menos densos que se continúan imperceptiblemente con el neuropilo que rodea a las neuronas (fig. 4).

El neuropilo es menos activo que las células. Desde la primera semana de vida puede verse este modelo citoquímico, que aumenta en actividad con el progresivo desarrollo. En los siete primeros días el predominio de la actividad es neuropílica.

Asta posterior.

La actividad va creciendo con la edad, no viéndose en general predominio en el pericarion o en el neuropilo. El núcleo esponjoso ventral y el gelatinoso de Rolando adquieren en estado adulto una actividad de + + + a + + + +, madurando antes que el resto de las astas posteriores.

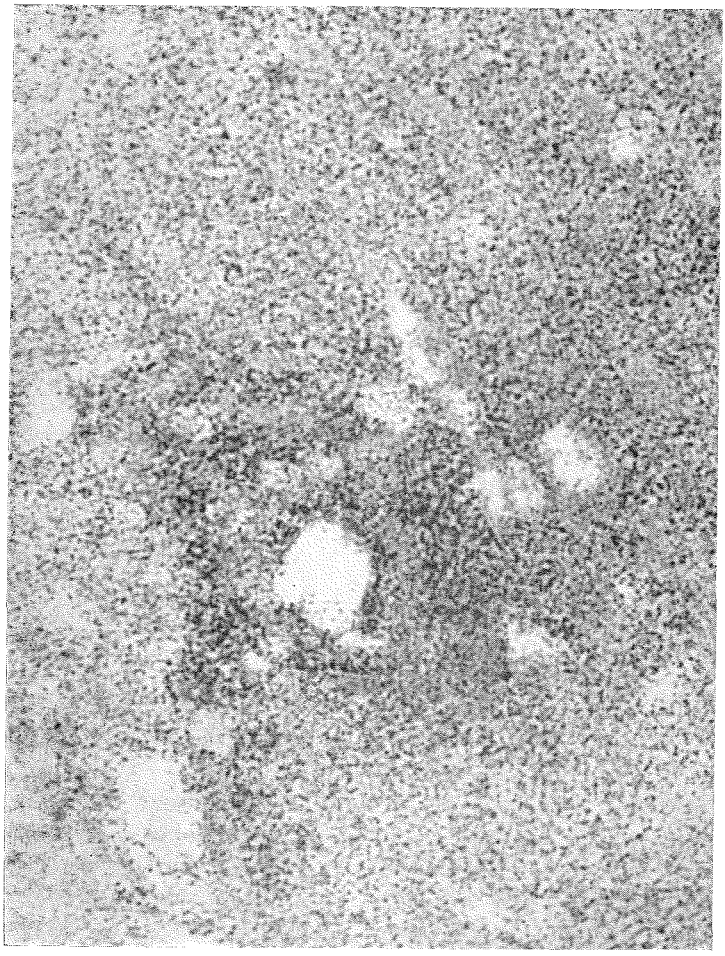

Fig. 4. Neurona motora del asta anterior de la médula con las distintas zonas de actividad citoplásmica. Reacción histoquímica Hidroquinona - tetrazolioreductasa. (Ver texto).

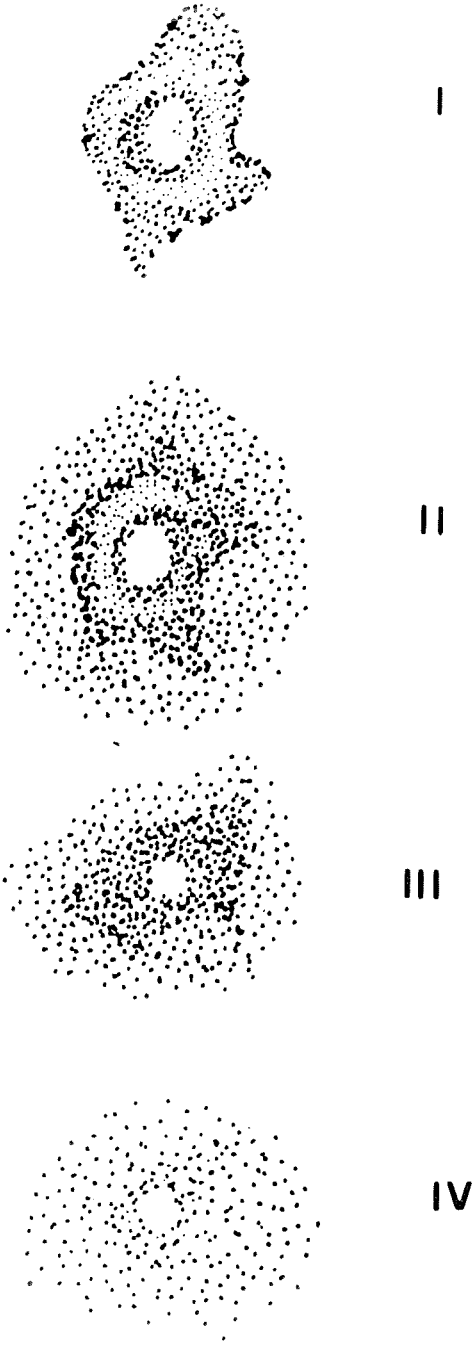

Fig. 5. Modelos citoquímicos utilizados para valorar la intensidad de la reacción Hidroquinona-tetrazolio-reductasa en las distintas zonas del pericarion y en el neuropilo (Explicación en el texto).

Porción media.

En el resto de la sustancia gris medular, aumenta la actividad durante el desarrollo, hasta alcanzar una actividad uniforme de + +.

Para iguales niveles (cruces) de actividad en una determinada zona nerviosa, puede que aquella se localice difusamente, que destaque el pericarion sobre el neuropilo e incluso que tenga un modelo citoquímico como el de las grandes motoneuronas de la médula. Friede [13] distingue solamente un tipo citoquímico "somático", cuando la actividad predomina en el pericarion, y un tipo citoquímico "neuropílico" cuando lo que aparece más positivo es el neuropilo. A lo largo del presente trabajo se han podido distinguir, según la ordenación de los granos de formazán en el pericarion y neuropilo, los siguientes tipos citoquímicos:

TIPO I: Pericarion con modelo citoquímico igual que el de las grandes motoneuronas de la médula, pero con neuropilo negativo.

TIPO II: Pericarion con modelo citoquímico igual al de las grandes motoneuronas del asta anterior de la médula, con neuropilo positivo pero de menor actividad.

TIPO III: Pericarion con granos de formazán distribuidos difusamente por él y más positivo que el neuropilo.

TIPO IV: Pericarion y neuropilo con igual actividad y sin límites definidos entre uno y otro (fig. 5).

Cada estructura nerviosa, con una actividad en conjunto determinada, puede pertenecer a uno de los tipos citados, y en una misma agrupación celular, puede haber tipos diferentes. Los hallazgos podrán simplificarse en los siguientes cuadros:

MEDULA ESPINAL

Núcleos	Adulto	Sem. 8.ª	Sem. 4.ª	Sem. 3.ª	Sem. 2.ª	Sem. 1.ª	Día 1.º
ASTA VENTRAL							
	IV +++á++++	IV +++á++++	IV +++á++++	IV +++á++++	IV +++	II ++á+++	III ++
ASTA DORSAL							
N. esponjoso dorsal	IV +++	IV +++	IV +++	IV ++á+++	IV +á++	IV +á++	IV +
N. gelatinoso de Rolando	IV +++	IV +++	IV +++	IV ++á+++	IV +á++	IV +á++	IV +
N. esponjoso ventral	III ++	III ++	III +á++	III +á++	IV +á++	IV +á++	IV +
N. dorsal de Clarke	IV ++	IV +á++	IV +á++	IV +á++	IV +á++	IV +á++	IV +
N. comisural	IV ++á+++	IV ++	IV ++	IV +á++	IV +á++	IV +á++	IV +
Sust. gelatinosa central	IV ++á+++	IV ++	IV ++	IV +á++	IV +á++	IV +á++	IV +
Resto porción media	IV ++	IV ++	IV ++	IV +á++	IV +á++	IV +á++	IV ¼ +

Números romanos: Modelo histoquímico pericarion-neuropilo.
Cruces: Niveles de actividad.

NERVIOS CRANEALES

Núcleos	Adulto	Sem. 8.ª	Sem. 4.ª	Sem. 3.ª	Sem. 2.ª	Sem. 1.ª	Día 1.º
NERVIO OPTICO							
Cuerpo geniculado lat.	III ++	IV ++	IV ++	IV +á++	IV +á++	IV +á++	IV +
Area pretectal	IV ++	IV ++	IV +á++	IV +á++	IV +á++	IV +á++	IV +

Núcleos	Adulto	Sem. 8.ª	Sem. 4.ª	Sem. 3.ª	Sem. 2.ª	Sem. 1.ª	Día 1.º
Colículo superior							
—capa marginal	0	0	0	0	IV 0á+	IV +	IV +
—zona de cél. fusiformes	IV +++	IV +++	IV ++á+++	IV +á++	IV +á++	IV +á++	IV +
—zona de fibras netas	0	0	0	0	IV 0á+	IV +	IV +
—zona fibras ópticas	IV +á++	IV +á++	IV +á++	IV +á++	IV +á++	IV +á++	IV +
—zona medular	0	0	0	0	IV 0á+	IV +	IV +
—zona gris profunda	IV ++	IV ++	IV +á++	IV +á++	IV +á++	IV +á++	IV +
NERV. OCULOMOTOR							
N. origen	III +++	III +++	III +++	III ++	III ++	IV ++	IV ++
N. Edinger-Westphal	III ++á+++	III ++á+++	III ++á+++	IV ++	IV ++	IV ++	IV ++
NERV. TROCLEAR							
N. origen	III +++	III +++	III ++á+++	III ++	IV ++	IV ++	IV +á++
NERV. TRIGEMINO							
N. del tracto espinal	IV ++á+++	IV ++á+++	IV ++á+++	IV ++	IV +á++	IV +á++	IV +á++
N. principal	IV ++á+++	IV ++á+++	IV ++	IV ++	IV +á++	IV +á++	IV +á++
N. mesencefálico	III +++á++++	III +++á++++	III +++á++++	III +++á++++	III ++á+++	III ++	IV ++
N. motor	III +++á++++	III +++á++++	III +++á++++	III +++	III ++á+++	III ++á+++	IV ++
NERV. M. O. E.							
N. origen	III +++	III +++	III +++	III ++á+++	III ++	IV +á++	IV +á++

Núcleos	Adulto	Sem. 8.ª	Sem. 4.ª	Sem. 3.ª	Sem. 2.ª	Sem. 1.ª	Día 1.º
NERV. FACIAL							
N. del tracto solitario	IV ++á+++	IV ++á+++	IV ++á+++	IV ++	IV +á++	IV +á++	IV +
N. intercalado	III +++	III ++á+++	III +++	III ++á+++	III +á++	III +á++	IV +á++
N. salivar superior	IV ++	IV ++	IV +á++	IV +á++	IV +á++	IV +á++	IV +
N. motor del facial	III +++á++++	III +++á++++	III +++	III ++á+++	III ++á+++	IV ++	IV +á++
NERV. ESTATOACUSTICO							
N. lateral (Deiters)	I +++á++++	I +++á++++	I +++á++++	I +++á++++	II ++á+++	III +á++	IV +
N. vestibular superior	III +++	III +++	IV ++á+++	IV ++	IV +á++	IV +á++	IV +
N. vestibular inferior	III ++á+++	IV ++á+++	IV ++á+++	IV ++	IV +á++	IV +á++	IV +
N. vestibular medial	III ++á+++	IV ++á+++	IV ++á+++	IV ++	IV +á++	IV +á++	IV +
N. coclear dorsal							
—zona epitelial	0	0	0	0	0	IV 0á+	IV +
—zona plexiforme	IV +++á++++	IV +++á++++	IV +++	IV ++	IV +á++	IV +á++	IV +á++
—zona de los granos	IV +++á++++	IV +++á++++	IV ++á+++	IV ++á+++	IV +á++	IV +á++	IV +á++
—zona de grandes cél.	III +++	III ++á+++	III ++á+++	III ++á+++	III +á++	IV +á++	IV +á++
N. coclear ventral							
—zona epitelial	0	0	0	0	0	0	IV +
—zona plexiforme	IV ++á+++	IV ++á+++	IV ++á+++	IV ++	IV +á++	IV +á++	IV +

Núcleos	Adulto	Sem. 8.ª	Sem. 4.ª	Sem. 3.ª	Sem. 2.ª	Sem. 1.ª	Día 1.º
—zona de los granos	III +++	IV +++	IV +++	IV ++	IV +á++	IV +á++	IV +
—zona de grandes cél.	III +++á++++	III +++á++++	III +++á++++	III +++	III ++	III ++á+++	IV +á++
NERV. GLOSOFARINGEO							
N. salivar inferior	IV ++á+++	IV ++á+++	IV ++	IV +á++	IV +á++	IV +á++	IV +
N. ambiguo	III ++á+++	III +++	III +++	III ++á+++	IV +á++	IV +á++	IV +á++
NERV. VAGO							
N. motor dorsal	III ++á+++	III +++	III +++	III ++á+++	III +á++	IV +á++	IV +á++
NERV. ESPINAL							
Sust. gris anterior	II +++á+++	II +++á++++	II +++á++++	II +++á++++	II +++	II ¼ +++	V ++á+++
NERV. HIPOGLOSO							
N. origen	II +++á++++	II +++á++++	II +++	II +++	II ++	V ++	V ++

Números romanos: Modelo histoquímico pericarion-neurcpilo.
Cruces: Niveles de actividad.

ROMBOENCEFALO

Núcleos	Adulto	Sem. 8.ª	Sem. 4.ª	Sem. 3.ª	Sem. 2.ª	Sem. 1.ª	Día 1.º
BULBO RAQUIDEO							
Area postrema	IV ++á+++	IV +++	IV +++	IV ++á+++	IV +á++	IV +á++	IV +á++
N. del Goll	III ++á+++	III ++á+++	III ++	III ++	III ++	IV ++	IV +á++

Núcleos	Adulto	Sem. 8.ª	Sem. 4.ª	Sem. 3.ª	Sem. 2.ª	Sem. 1.ª	Día 1.º
N. de Burdach	III ++á+++	III ++á+++	III ++á+++	III ++	III ++	III ++	IV +á++
Sust. gris periventric.	IV ++á+++	IV ++á+++	IV ++á+++	IV +á++	IV +á++	IV +á++	IV +
Sust. reticular							
—N. reticular lat.	III ++á+++	III ++á+++	III ++	III +á++	III +á++	IV +á++	IV +
—N. Roller	III +++á++++	III +++á++++	III +++	III +++	III ++	V ++	V ++
Comp. olivar inferior	III ++á+++	III ++á+++	III ++	IV +á++	IV +á++	IV +á++	IV +á++
PROTUBERANCIA							
N. del puente	III ++++	III ++++	III ++++	III ++++	III ++	IV ++	IV +á++
N. olivar metencefál.	III +++	III +++	III +++á++++	IV +++	IV ++	IV +á++	IV +
Sustancia reticular	III +++á++++	III +++	III +++	III +++	III ++	III ++	IV +
Sust. gris central	IV ++á+++	IV ++á+++	IV ++	IV +á++	IV +á++	IV +á++	IV +
Locus coeruleus	III +++	III +++	III +++	III ++á+++	III ++	III ++	IV ++
CEREBELO							
Corteza							
—Capa molecular							
—Células Purkinje	II +++	II ++á+++	II +++	II ++á+++	III ++á+++	III ++á+++	III ++á
—Resto	IV ++	IV ++	IV ++	IV ++	IV ++	IV ++	IV +á++
—Capa de granos	IV ++++	IV ++++	IV ++++	IV +++á++++	IV +++á++++	IV +á++	IV +

Números romanos: Modelo histoquímico pericarion-neuropilo.
Cruces: Niveles de actividad.

MESENCEFALO

Núcleos	Adulto	Sem. 8.ª	Sem. 4.ª	Sem 3.ª	Sem. 2.ª	Sem. 1.ª	Día 1.º
N. rojo	I +++á++++	II ++++	II +++á++++	II ++á+++	II +á++	II +++á+++	IV +á++
Sust. negra							
—zona compacta	IV +++	IV ++á+++	IV ++á+++	IV ++	IV +á++	IV +á++	IV +
—zona reticular	III +++	III +++	IV ++	III +á++	IV +á++	IV +á++	IV +
N. interpeduncular							
—zona superficial	IV ++++	IV +++á++++	IV +++á+++	IV ++á+++	IV ++á+++	IV ++á+++	IV +á++
—zona profunda	IV ++á+++	IV ++á+++	IV ++á+++	IV ++	IV ++	IV ++	IV +á++
Sust. gris central	IV ++á+++	IV ++á+++	IV ++á+++	IV ++	IV ++	IV +á++	IV +
N. intersticial	III +++	III +++	III ++á+++	III ++	IV ++á+++	IV ++	IV +á++
N. Darkschewitsch	III +++	III +++	III ++á+++	IV ++	IV ++	IV +á++	IV +
N. tegmental del puente	III ++	III ++	III ++	III ++	IV +á++	IV +á++	IV +
N. dorsal lemnisco lat.	III ++á+++	III ++á+++	III ++	IV ++	IV ++	IV ++	IV +á++
Tuberc. cuadrig. post.	IV +á++	IV +á++	IV +á++	IV +á++	IV +á++	IV +á++	IV +
Organo subcomisural	IV ++++á+++++	IV ++++	IV ++++	IV ++++	IV +++	IV +++	IV ++á+++

Números romanos: Modelo histoquímico pericarion-neuropilo.
Cruces: Niveles de actividad

PROSENCEFALO

Núcleos	Adulto	Sem. 8.ª	Sem. 4.ª	Sem. 3.ª	Sem. 2.ª	Sem. 1.ª	Día 1.º
DIENCEFALO							
EPITALAMO							
Glándula pineal	IV ++++	IV +++	IV ++++	IV +++á++++	IV +++	IV +++	IV ++
N. habenular med.	IV ++á+++	IV ++á+++	IV ++á+++	IV ++á+++	IV ++	IV ++	IV +á++
N. habenular lat.	IV ++	IV ++	IV ++	IV +á++	IV +á++	IV +á++	IV +
HIPOTALAMO							
N. supraóptico	IV +++	IV +++	IV +++	IV ++á+++	IV ++	IV ++	IV +
N. supraquiasmático	IV ++á+++	IV ++á+++	IV +á++	IV ++	IV ++	IV ++	IV +
N. infundibular	IV ++	IV ++	IV +á++	IV +á++	IV +á++	IV +á++	IV +á++
N. lateral	IV ++	IV ++	IV +á++	IV +á++	IV +á++	IV +á++	IV +
N. perifornicatus	IV ++	IV ++	IV +á++	IV +á++	IV +á++	IV ++	IV +
N. tuberal lateral	IV ++	IV ++	IV +á++	IV +á++	IV +á++	IV +á++	IV +
N. tuberomamilar	IV ++	IV ++	IV +á++	IV +á++	IV +á++	IV +á++	IV +
N. mamilar medial	IV ++	IV ++	IV +á++	IV +á++	IV +á++	IV +á++	IV +
N. mamilar lateral	IV ++á+++	IV ++á+++	IV ++á+++	IV ++	IV ++	IV ++	IV +
N. supramamilar	IV ++á+++	IV ++á+++	IV ++	IV ++	IV ++	IV ++	IV +
N. mamilar intermedio	IV ++	IV ++	IV +á++	IV +á++	IV +á++	IV +á++	IV +
N. mamilar posterior	IV ++	IV ++	IV ++	IV +á++	IV +á++	IV +á++	IV +

Núcleos	Adulto	Sem. 8.ª	Sem. 4.ª	Sem. 3.ª	Sem. 2.ª	Sem. 1.ª	Día 1.º
TALAMO							
N. paraventricular	IV ++á+++	IV ++á+++	IV ++á+++	IV ++	IV ++	IV ++	IV +
N. anterodorsal	IV ++á+++	IV ++	IV ++	IV +á++	IV +á++	IV ++á+++	IV +
N. anteroventral	IV ++	IV ++	IV ++	IV +á++	IV +á++	IV +á++	IV +
N. lateral	IV ++á+++	IV ++á+++	IV ++á+++	IV +á++	IV +á++	IV +á++	IV +
N. reticular	IV +++	IV ++á+++	IV ++á+++	IV ++	IV ++	IV ++	IV +
N. ventral principal	IV ++á+++	IV ++á+++	IV ++á+++	IV ++	IV ++	IV ++	IV +
METATALAMO							
Cuerpo geniculado lat.	III ++	IV ++	IV ++	IV +á++	IV +á++	IV +á++	IV +
Cuerpo geniculado med.	IV ++	IV ++	IV ++	IV +á++	IV +á++	IV +á++	IV +
SUBTALAMO							
Zona incerta	IV ++	IV ++	IV ++	IV +á++	IV +á++	IV +á++	IV +
N. subtalámico Luys	IV ++	IV ++	IV ++	IV ++	IV ++	IV ++	IV +
Campos H_1-H_2	IV +á++	IV +á++	IV +á++	IV +á++	IV +á++	IV +á++	IV +
TELENCEFALO							
BULBO OLFATORIO PRINCIPAL							
Fibrilar periférica	IV +	IV +á++	IV +	IV +	IV +	IV +	IV +
Capa de glomérulos	IV ++á+++	IV ++á+++	IV ++á+++	IV ++á+++	IV ++	IV ++	IV +á++
Plexiforme externa	IV ++á+++	IV ++á+++	IV ++	IV ++	IV ++	IV ++	IV +á++

Núcleos	Adulto	Sem. 8.ª	Sem. 4.ª	Sem. 3.ª	Sem. 2.ª	Sem. 1.ª	Día 1.º
Células mitrales	II +++	III +++	III ++á+++	III ++á+++	III ++á+++	III ++á+++	III ++á+++
Plexiforme interna	IV +á++	IV +á++	IV +á++	IV +á++	IV +á++	IV +á++	IV +á++
Capa de granos	IV ++	IV ++	IV ++	IV ++	IV +á++	IV +á++	IV +
Epitelio ependimario	0	0	0	0	0	0	IV +
BULBO OLFATORIO ACCESORIO							
Pedúnculo olfatorio							
—capa molecular	IV ++	IV +á++	IV +á++	IV +á++	IV +á++	IV +á++	IV +á++
—capa piramidal	IV ++	IV ++	IV +á++	IV +á++	IV +á++	IV +á++	IV +
—capa polimórfica	IV +á++	IV ++	IV +á++	IV +á++	IV +á++	IV +á++	IV +
Corteza piriforme							
—capa molecular	IV ++á+++	IV ++á+++	IV +á++	IV +á++	IV +á++	IV +á++	IV +
—capa piramidal	IV ++	IV +++	IV ++	IV ++	IV ++	IV ++	IV +á++
—capa polimórfica	IV ++	IV ++	IV +á++	IV +á++	IV +á++	IV +á++	IV +
Hipocampo							
—capa molecular	IV ++á+++	IV ++	IV ++	IV +á++	IV +á++	IV +á++	IV +
—capa piramidal	IV +++á++++	IV +++á++++	IV +++	IV +++	IV ++á+++	IV ++	IV ++
—estrato radiado	IV ++	IV ++	IV ++	IV ++	IV ++	IV ++	IV +
—fibras paralelas	0	0	0	0	0	0	IV +

Núcleos	Adulto	Sem. 8.ª	Sem. 4.ª	Sem. 3.ª	Sem. 2.ª	Sem. 1.ª	Día 1.º
—estrato molecular	IV ++	IV ++	IV ++	IV +á++	IV +á++	IV +á++	IV +
Fascia dentada							
—capa molecular	IV ++á+++	IV ++á+++	IV ++	IV +á++	IV +á++	IV +á++	IV +
—capa granular	IV +++	IV +++	IV +++	IV +++	IV ++á+++	IV ++	IV +
—capa polimórfica	IV ++á+++	IV ++á+++	IV ++á+++	IV +á++	IV +á++	IV +á++	IV +
Indusium griseum	IV ++á+++	IV ++á+++	IV ++	IV ++	IV ++	IV +á++	IV +
Ganglios basales							
—N. caudado	IV +++	IV +++	IV +++	IV ++	IV +á++	IV +á++	IV +
—N. putamen	IV ++á+++	IV ++á+++	IV ++á+++	IV +á++	IV +á++	IV +á++	IV +
—Globus pallidus	IV +á++	IV +á++	IV +á++	IV +á++	IV +á++	IV +á++	IV +
—N. entopeduncular	III +á++	III +á++	III +á++	IV +á++	IV +á++	IV +á++	IV +
—Claustrum	IV +á++	IV +á++	IV +á++	IV +á++	IV +á++	IV +á++	IV +
Neopalio							
—Región frontal	IV ++	IV ++	IV ++	IV ++	IV +á++	IV +á++	IV +
—Región insular	IV ++	IV ++	IV ++	IV ++	IV +á++	IV +á++	IV +
—Región parietal	IV ++	IV ++	IV ++	IV ++	IV +á++	IV +á++	IV +
—Región temporal	IV ++	IV ++	IV ++	IV ++	IV +á++	IV +á++	IV +
—Región occipital	IV ++	IV ++	IV ++	IV ++	IV +á++	IV +á++	IV +

Números romanos: Modelo histoquímico pericarion-neuropilo.
Cruces: Niveles de actividad.

NEOPALIO

Regiones	Adulto	Sem. 8.ª	Sem. 4.ª	Sem. 3.ª	Sem. 2.ª	Sem. 1.ª	Día 1
	En general	En general					
Región Frontal	IV ++	IV ++	IV ++	IV ++	IV +á++	IV +á++	IV +
	Grandes pirámides	Grandes pirámides	en cél. aisladas	Capa polimórfica			
	III ++á+++	III ++á+++		IV +á++			
Región Insular	IV ++	IV ++	IV ++	IV ++	IV +á++	IV +á++	IV +
	Ocasionalmente destacan cél. aisladas	Ocasionalmente destacan cél. aisladas	Ocasionalmente destacan cél. aisladas				
	IV ++	IV ++	IV ++	IV ++	IV +á++	IV +á++	IV +
Región Parietal	Alguna cél. piramidal	Alguna cél. piramidal	Destaca alguna célula				
	III ++á+++	III ++á+++					
Región Temporal	IV ++	IV ++	IV ++	IV ++	IV +á++	IV +á++	IV +
Región Occipital	IV ++	IV ++	IV ++	IV ++	IV +á++	IV +á++	IV +

Números romanos: Modelo histoquímico pericarion-neuropilo.
Cruces: Niveles de actividad.

Discusión

Carmichael [7], independientemente de Tranzer y Pearse [48], describe una reacción Hidroquinona - tetrazolio - reductasa con MTT utilizando una concentración de Hidroquinona de 0,01 ml 0,1 M. por cada ml de buffer, un pH 8 y ocho horas de incubación; interpreta la reacción diciendo que es debida a los fosfolípidos unidos a las quinonas, siendo un eslabón entre el sistema quinona-reductasa y la cadena de transporte de electrones. Posteriormente Carmichael y Mander [9], y Carmichael [8], sugieren que debe de haber un sistema oxidativo para que la reacción sea positiva. Horwitz y col. [21], señalan una mayor especificidad de la reacción respecto al coenzima Q, concluyendo con Tranzer y Pearse [48] que la reacción histoquímica Hidroquinona-tetrazolio-reductasa se debe a la presencia de ubiquinonas.

Según los resultados obtenidos en el presente trabajo, las ubiquinonas están principalmente localizadas en los lugares más ricos en mitocondrias y en vascularización. Pearse [36] afirma que en la retina, la localización de las Ubiquinonas, es sin embargo mitocondrial y no mitocondrial.

Se ve así mismo cómo la actividad histoquímica crece de forma general, de acuerdo con el resto de los enzimas de la fosforilización oxidativa, como lo afirman, Spector [47], Bargenton-Farka y Pearse [4] y Robinson [44], y con el ritmo de crecimiento metabólico y numérico de las mitocondrias según Abel-Latiff y Abood [1] y Pysh [39].

La menor positividad de la sustancia blanca a la reacción histoquímica respecto a la gris en el ratón adulto, indica un menor número de mitocondrias en aquélla, hecho ya señalado morfológicamente, pues tanto la neuroglia como los axones tienen pocas mitocondrias, y menos que el pericarion de las neuronas [22, 33]; Robins y Smith [43] apuntan, así mismo, que la fosforilización oxidativa en la sustancia blanca es menos importante que en la gris.

El neuropilo de la sustancia gris del ratón adulto no es negativo a las ubiquinonas aunque sea menos activo que las neuronas; esa actividad no solo puede deberse a las dendritas sino también a la glía acompañante. Se piensa, de acuerdo con Hyden [22], que la relación neurona-glía es estrecha en la sustancia gris, y según la reacción Hidroquinona-tetrazolio-reductasa, cada grupo celular parece tener una individualidad propia por lo que se refiere a esa unidad neurona-glia.

Cuando examinamos los resultados obtenidos durante el desarrollo, vemos que al finalizar la fase de mielinización rápida, el día 21, el modelo histoquímico se asemeja al encontrado en el adulto, y en ninguno de los períodos se ven células activas en la sustancia blanca, salvo a los siete días de vida, en que los granos de formazán parecen acumularse alrededor de los núcleos de las células de neuroglía; se piensa que a esta edad, las células de oliogodendroglía no completamente desarrolladas alrededor del axón, presentan una actividad metabólica mayor que cuando se ha formado la vaina de mielina y por ello tienen cierta cantidad de Ubiquinonas [38].

Las diferentes positividades en los diferentes núcleos, manifiestan mayores o menores niveles de actividad a la reacción Hidroquinona - tetrazolio - reductasa, pero todos los núcleos del Sistema Nervioso Central la tienen en mayor o menor grado.

Comparando nuestros hallazgos con la vascularización del Sistema Nervioso Central, vemos que en el adulto y durante el desarrollo, siguen un curso paralelo. En el ratón adulto, la sustancia blanca, que está menos vascularizada,

tiene nula o poquísima actividad, en tanto que en la gris la positividad es mayor. La capilarización de la sustancia gris es pequeña en el primer día de vida y los niveles de ubiquinona pequeños; luego se incrementa rápidamente en las tres semanas siguientes, y en menor proporción después, hasta el estado adulto, presentando un crítico momento en la fase de diferenciación celular. Además es clara la maduración histoquímica que comienza por la médula espinal y bulbo raquídeo para ascender hasta el telencéfalo. Sin embargo hemos de señalar cómo, el ritmo de maduración a una misma altura se realiza antes en las estructuras motoras o paramotoras que en las asociativas. Es decir, cada estructura o grupo celular del Sistema Nervioso Central no solo tiene un modelo histoquímico peculiar sino también una maduración específica. Este hecho ha sido comprobado por Friede [15a] con otras deshidrogenasas y enzimas oxidativos.

Respecto a la distribución histoquímica de los granos de formazán, Friede [13] distingue con otras deshidrogenasas un tipo citoquímico "somático" cuando la actividad predomina en el pericarion, y un tipo citoquímico "neuropílico" cuando lo más positivo es el neuropilo. En nuestro trabajo precisamos que en el ratón adulto, para la reacción Hidroquinona-tetrazolio-reductasa, se pueden distinguir, atendiendo a la fina ordenación de los granos de formazán en el pericarion y en el neuropilo, los siguientes tipos básicos:

TIPO I: Pericarion con modelo citoquímico semejante al de las grandes motoneuronas del asta anterior de la médula, con un neuropilo negativo.

TIPO II: Pericarion con modelo citoquímico semejante al de las grandes motoneuronas de la médula con el neuropilo positivo y de menor actividad.

TIPO III: Pericarion con granos de formazán distribuidos difusamente en él, más positivo que el neuropilo.

TIPO IV: Pericarion y neuropilo de igual actividad.

El núcleo celular no tiene actividad Hidroquinona-tetrazolio-reductasa, pero a veces se ve algún grano de formazán que podría corresponder al nucleolo, como demostraron De y Chaterjee [11] en los nucleolos de las células hepáticas para la succinodeshidrogenasa.

La primera zona de granulación alrededor del núcleo celular, en los tipos I yII, podría corresponder a las mitocondrias situadas cerca de la membrana nuclear y a alguna fracción extramitocondrial asociada [33].

La segunda, de granulación más fina y menos densa, parece corresponder, según Ramón y Cajal [41] y Goldfischer [16], al aparato de Golgi.

La tercera zona, posiblemente esté más estrechamente relacionada con las mitocondrias, especialmente desarrolladas y localizadas en esta parte de la célula.

La cuarta zona, por fuera de las anteriores, pensamos que ya es neuropílica; a poco trayecto, las grandes dendritas no se ven continuar, confundiéndose la granulación con el neuropilo. Se puede ver en las grandes células una línea de granos de formazán que forma el límite entre la tercera y cuarta zona, y posiblemente corresponde a los botones sinápticos, que como se sabe son estructuras ricas en mitocondrias.

Las células que poseen los tipos I y II tienen siempre morfología de grandes células motoras; en general están relacionadas con la vía piramidal y extrapiramidal.

El tipo III es frecuentemente localizado en el tronco encefálico, porque el perica-

rion suele tener más mitocondrias que el neuropilo. Sin embargo el tipo V es de distribución muy frecuente y puede verse en el ratón adulto sobre todo desde el mesencéfalo hacia arriba. Suele tratarse de zonas ricas en células, pero unas veces son zonas muy activas, como la sustancia gelatinosa de Rolando, y otras tienen una actividad de fondo como la mayor parte del hipotálamo: es el tipo que presenta la mayor parte del Sistema Nervioso Central en las primeras semanas de la vida.

En la médula espinal parece que la actividad Ubiquinona en la neuronas es paralela al grosor del axón y a la velocidad de conducción. Las células mayores son más activas y tienen el tipo II, en cambio otras de menor tamaño tienen un modelo pericarion-neuropilo menos activo y correspondiendo tal vez a células estrelladas gamma, con cilindroeje más delgado y menor velocidad de conducción; incluso algún grupo pequeño encaja mejor en el tipo IV; sin embargo en algún caso no podemos decir que no sean o no se correspondan con células neurogliales.

Durante el desarrollo medular, ya en el primer día después del nacimiento, pueden distinguirse 3 tipos citoquímicos de células en el asta anterior de la médula, pero lo que aparece más llamativo es que las grandes motoneuronas, teniendo un predominio de los granos en el pericarion al igual que en el sistema adulto; sin embargo, son menos activas que su neuropilo. Se interpreta esto como signo de que a esta temprana edad esas células tienen realmente el patrón adulto, ya están "especializadas"; solo les falta aumentar la cantidad de ubiquinonas y otros enzimas oxirreductores para completarse y actuar en el animal adulto.

En el tronco del encéfalo clásicamente se ordenan los diferenets núcleos en columnas topográficas, de acuerdo con sus funciones. Según nuestros resultados, esta ordenación es importante también desde el punto de vista histoquímico. Siguiendo a Zeman y Maitland-Innes [53] se pueden distinguir siete diferentes tipos de funciones que se originan o acaban en los núcleos del tronco del encéfalo.

Columna eferente somática. En el ratón adulto esta columna es más activa en su porción inferior, con un tipo citoquímico más estructurado, con mayores actividades metabólicas y más cantidad de neuroglía. La actividad Hidroquinona-tetrazolio-reductasa parece ser casi exclusivamente mitocondrial y en relación muy directa con la vascularización.

La maduración se realiza de abajo a arriba, siendo el núcleo del hipogloso de un comportamiento semejante a las grandes neuronas del asta anterior de la médula.

Columna eferente visceral especial. La actividad histoquímica de esta columna se separa muy poco de la anterior. Tiene también una función motora y consta así mismo de grandes células estrelladas, miorrabdóticas, con muchos grumos de Nissl y neurofibrillas densas. Sin embargo tiene menos glía y las células se hallan separadas unas de otras por fibras nerviosas. La actividad en el ratón adulto es mayor en los núcleos más caudales y la maduración se realiza de abajo a arriba. La baja actividad neuropílica puede ser debida a la poca glía que rodea a las neuronas. Al núcleo espinal accesorio se le podría incluir en la columna somática eferente.

Columna eferente visceral general. En esta columna los grupos celulares no pueden distinguirse unos de otros con claridad por estar sus células muy juntas y haber poca glía. Solo los núcleos claramente motores se pueden delimitar en el ratón adulto. En cuanto a la maduración, en el núcleo motor dorsal del vago,

predomina durante la primera semana, la actividad en el neuropilo, y a partir de la segunda semana es el pericarion el más activo; este hecho se interpreta como que en el primer período de mielinización rápida hay un momento en que la neuroglía necesita una mayor actividad para comenzar a asociarse activamente al cilindroeje, que en esta época ya está formado morfológicamente; también podría intervenir el componente astrocitario en esa actividad neuropílica. Vemos pues, que dentro de las columnas eferentes, la columna somática y la especial es más positiva y comienza su maduración antes que la general visceral.

Columna aferente visceral especial. En el adulto la columna está formada por un solo núcleo, el intercalado, que no solo tiene células mayores que la columna visceral general sino actividad histoquímica mayor y modelo histoquímico III. La maduración tiene un salto más llamativo entre la primera y la segunda semana. Tal vez esta mayor actividad se debe a una mayor especialidad, pues recoge estímulos gustativos.

Columna aferente somática general. Esta columna representa a los cuernos dorsales de la médula. El desarrollo de estos grupos celulares, varía con el grado de sensibilidad somática general. En el ratón es relativamente mayor que en el hombre, particularmente por su relación con las vibrisas [41].

Es difícil unificar los hallazgos histoquímicos de esta columna, pues si bien el núcleo del tracto espinal y el principal del trigémino tienen un comportamiento semejante al asta posterior de la médula, aunque menos activo, el núcleo mesencefálico del trigémino se aparta mucho del modelo adulto y de la maduración de los sistemas aferentes y eferentes generales; sus neuronas tienen morfología diferente y además muestran una de las mayores actividades que se encuentran en el ratón adulto; desde el primer día tiene actividad destacable en el citoplasma de las células; a la tercera semana se puede ver ya el patrón adulto. Parece que por su modelo histoquímico el núcleo mesencefálico del trigémino está relacionado más que con una actividad general, con una sensibilidad especial importante para la maduración, porque desde el primer día es destacable histoquímicamente.

Columna aferente somática especial. Esta columna no es continua y comprende dos formaciones complejas: los núcleos vestibulares y los cocleares.

En la porción vestibular, el núcleo de Deiters se aparta un poco del modelo histoquímico de los otros tres núcleos del complejo, pues tiene modelo I y morfológicamente apenas presenta células gliales. Pensamos que esa mayor actividad se debe a una más alta especialización que conlleva una mayor actividad metabólica, pues en el núcleo de Deiters es donde finalizan las fibras vestibulares que proceden de las neuronas del "lapillus" [37]. Además, dado el tiempo en que se individualiza histoquímicamente, parece que este núcleo es necesario para los primeros días del desarrollo, tal vez con el fin de que el animal pueda regular el equilibrio un poco groseramente pero lo suficiente para "darse cuenta" de lo que está arriba y abajo; este conocimiento de la posición relativa respecto a la gravedad de la tierra es filogenéticamente muy primario [45].

En la porción acústica, la zona de grandes células, tanto en el núcleo ventral como en el dorsal, es histoquímicamente la más importante. En cuanto a la maduración, los escalones en el núcleo ventral son más rápidos al principio de la vida, en tanto que en el dorsal lo son al final del desarrollo.

Comparando los hallazgos de las dife-

rentes columnas vemos que los sistemas somáticos son más activos que los viscerales y los especiales más que los generales. También la maduración comienza antes en los sistemas somáticos y especiales que en los generales; este último hecho está de acuerdo con los estudios morfológicos de Yacovlev y Lecours [52].

En la sustancia gelatinosa de Rolando desde los tres meses, vemos claramente pequeños campos muy activos, sin núcleo celular central negativo; se piensa que se debe al depósito de granos de formazán en "glomérulos" sinápticos [41].

La sustancia blanca medular, en el ratón adulto, presenta un reparto de granos de formazán difuso y muy escaso, sin poder establecer estructura subyacente, lo cual parece indicar que la neuroglía ahí existente es negativa, así como los axones. En cortes oblícuos o longitudinales no hemos podido seguir depósitos lineales de formazán que nos hicieran pensar en axones activos. Probablemente hay actividad axónica, aunque pequeña, debida a las pocas mitocondrias en ellos existentes.

El área postrema muestra una notable actividad en el adulto, siendo mayor en su parte dorsal. Durante el desarrollo, su actividad crece poco a poco, pero se puede delimitar incluso en el primer día de la vida; a partir de la segunda semana, su parte dorsal es ya más activa y esa positividad relativa se mantiene hasta el estado adulto, aunque las mayores actividades las presente al mes y a los dos meses. El área postrema es rica en glucógeno [46], noradrenalina [50], serotonina [10] e histamina [2] que apoyan la idea de una función endocrina. De acuerdo con el comportamiento en el desarrollo, parece que tiene más importancia en las últimas fases que en las primeras, es decir, sería más importante poco antes de completarse el estado adulto del Sistema Nervioso Central.

El locus coeruleus no lo hemos visto pigmentado, ni macro ni microscópicamente (ratones albinos); su actividad a las Ubiquinonas es muy alta; éste hecho está de acuerdo con los hallazgos de Friede [14] que encuentra altos niveles de succino-deshidrogenasa y citocromooxidasa en el locus coeruleus, cuando no contiene melanina ni lipofuscina. Su función sigue oscura y en parte se le considera como porción del mesencefálico del trigémino, en parte vegetativo o salival en relación con el vago, e incluso como centro respiratorio [5]. Las neuronas tienen el citoplasma rico en ribonucleoproteínas y a la reacción Hidroquinona-tetrazolio-reductasa presenta gran intensidad con predominio del depósito de granos en el pericarion, con un neuropilo poco activo (pocas células gliales); comparando histoquímicamente con otros núcleos del tronco del encéfalo, no parece ser un centro asociativo vegetativo, sino más bien relacionado con alguna aferencia o eferencia especial, muy probablemente asociada al trigémino con el que tiene estrechas relaciones de vecindad.

El núcleo mesencefálico del trigémino, al lado del locus coeruleus, se aparte mucho del comportamiento histoquímico de los núcleos aferentes somáticos generales, entre los que clásicamente se le incluye [53]. Sus neuronas no son estrelladas y tiene una fuerte actividad a la reacción Hidroquinona-tetrazolio-reductasa, siendo uno de los núcleos histoquímicamente más activos dentro del Sistema Nervioso Central, tanto en el ratón adulto, como durante el desarrollo, pero siempre con un neuropilo poco activo. Parece, por su modelo histoquímico, que su actividad general es grande y que puede estar relacionado más que con una sensibilidad general, con una sensibilidad alveolodentaria especial e importante. Además,

en el primer día, se ve en el núcleo mesencefálico del trigémino una actividad histoquímica claramente citoplásmica, que en la tercera semana alcanza el modelo adulto.

Durante el desarrollo histoquímico del cerebelo, la capa de células de Purkinje es la más activa desde la primera semana de vida, con un tipo básico de III, en el que parece verse el límite celular marcado por una línea de gruesos granos de formazán (sinapsis?); al mes alcanza el modelo II. Si comparamos con las grandes motoneuronas de la médula vemos que, aunque en el adulto el tipo de pericarion-neuropilo es igual, sin embargo la forma de madurar es distinta; pensamos que a una misma disposición histoquímica de las Ubiquinonas, no sólo se puede llegar por caminos distintos, sino en diferentes tiempos, que pueden expresar distintos mecanismos metabólicos para alcanzar el nivel de especialización que se necesita en cada estructura y en cada célula. La capa de los granos es siempre muy positiva debido a la gran riqueza mitocondrial en la sinapsis de los "glomérulos", pero tanto en el adulto como durante el desarrollo, de tipo IV.

El núcleo interpeduncular, subcomisural y la epífisis, son estructuras que poseen las mayores actividades a las Ubiquinonas no solo en el ratón adulto sino también durante el desarrollo. Las funciones de este conjunto no son bien conocidas; el órgano subcomisural segrega una sustancia P. A. S. positiva con efecto antidiurético, habiendo no solo relación de vecindad con la epífisis sino humoral [35], extendiéndose esta relación al núcleo interpeduncular [53]. Benito Arranz [6], piensa que las tres estructuras formarían un conjunto armónico para la regulación del metabolismo hidrosalino en unión con el sistema hipotálamo-hipofisario, e intervendría de una forma especial en el control de la sed. Friede [12] señala así mismo, que los núcleos relacionados funcional y anatómicamente suelen tener actividades similares en el adulto. Posiblemente estas estructuras, junto con los núcleos habenulares, y dada la gran positividad a la reacción Hidroquinona-tetrazolio-reductasa, poseen importantes funciones de regulación del agua y electrolitos, no sólo en el líquido cefalorraquídeo sino en todo el organismo, y tal vez, como piensa Palkowits [35] respecto al órgano subcomisural, sea un sistema regulador anterior al sistema hipotálamo-hipofisario.

En el tálamo, el núcleo reticular y el ventral principal destacan con su mayor actividad, tal vez por pertenecer al sistema extrapiramidal como integrantes del sistema córtico - nigropálido - tálamo - cortical [23, 49].

En el bulbo olfatorio señalamos la importancia de las células mitrales, pues desde el primer día de la vida tienen una fuerte actividad; sin embargo, el tipo básico II, igual que el de las grandes motoneuronas de la médula, lo alcanza a los tres meses de vida. Parece que la especialización de estas células es muy fina y necesitan que las demás células y estructuras del bulbo, y posiblemente de niveles inferiores del Sistema Nervioso, estén completamente maduras para que se realice su adecuada y perfecta función. El bulbo olfatorio accesorio tendría una función menos importante dentro del sistema olfatorio, como demuestra su menor organización histológica y su menor actividad a la reacción Hidroquinona-tetrazolio-reductasa.

Los núcleos caudado y putamen en el ratón adulto son menos activos histoquímicamente que en el globus pallidus; durante el desarrollo, a los catorce días de vida, aún no se diferencian por sus mayores o menores actividades. Este diferente comportamiento en el adulto coincide con su mayor vulnerabilidad a la anoxia, mayor en el caudado y putamen

que en el globus pallidus, así como la dependencia funcional de oxígeno [15a, 16, 18].

En la corteza del neopalio, las diferencias histoquímicas son mínimas tanto en el estado adulto como durante el desarrollo. En general las células piramidales son más activas, pero no sobresalen extraordinariamente del neuropilo por su actividad a las Ubiquinonas en el ratón adulto; esta ligera individualización comienza a perfilarse en el primer mes de la vida.

La formación reticular se extiende desde el bulbo raquídeo hasta el tálamo [41]. La sistematización en el ratón es difícil de establecer. De una forma general se puede decir que las células reticulares mayores, con grumos de Nissl más densos, tienen una actividad histoquímica a las Ubiquinonas muy llamativa, y posiblemente también relacionada con el grosor del axón y su mayor velocidad de conducción nerviosa. Las mayores actividades se encuentran a nivel del bulbo raquídeo y protuberancia. Las células, casi siempre aisladas, muestran fuertes actividades pero nunca con el modelo de las grandes motoneuronas de la médula. La actividad va creciendo conforme vamos ascendiendo en el Sistema Nervioso Central. Esa mayor riqueza en la porción caudal del tronco encefálico posiblemente esté en relación con la mayor integración de las estructuras de esa zona. La maduración de la sustancia reticular, desde el punto de vista de la reacción Hidroquinona-tetrazolio-reductasa, se realiza en sentido caudocraneal; a partir de la segunda semana se ven las primeras células reticulares aisladas.

Los plexos coroideos son estructuras altamente positivas a la reacción Hidroquinona-tetrazolio-reductasa, como son también muy activos a los enzimas oxidativos [15a, 16] (fig. 6).

Los plexos coroideos de las porciones más laterales en el ratón adulto, aparecen ligeramente más activos que los situados en porciones mediales, tanto en el cuarto ventrículo como en los ventrículos laterales. Se piensa que esta mayor actividad histoquímica a las Ubiquinonas manifiesta una mayor actividad en la secreción del líquido cefalorraquídeo, y llama la atención el contraste con la poca actividad del epitelio apendimario y ventricular.

Ya en el primer día de la vida aunque

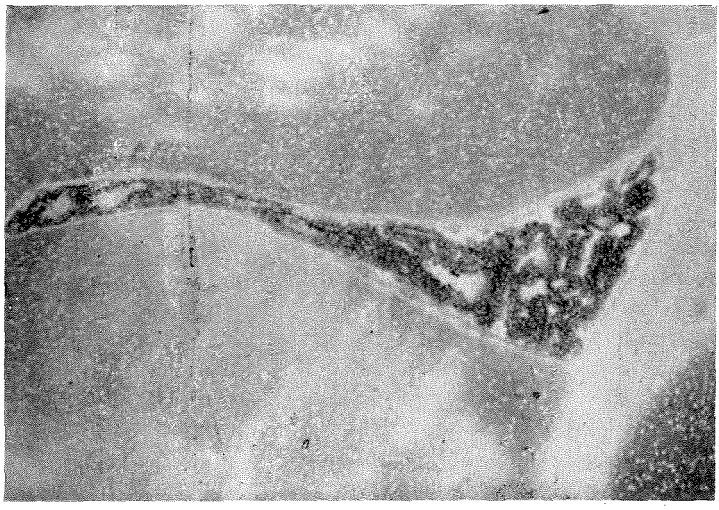

Fig. 6. Actividad histoquímica a la reacción Hidroquinona - tetrazolio - reductasa de los plexos coroideos del ventrículo lateral en un ratón de dos meses. X 40.

no están plenamente desarrollados los plexos coroideos, tienen una gran actividad relativa (++ o +++) respecto al conjunto del Sistema Nervioso, y parecen jugar un importante papel no solo en la secreción del líquido cefalorraquídeo en estado adulto, sino también durante el desarrollo del Sistema Nervioso.

SUMMARY

Histochemistry of the Hydroquinone-tetrazolium-reductase reaction in the central nervous system of the developing mouse

A histochemical study has been carried out regarding the Hydroquinone-tetrazolium-reductase reaction in cryostat serial sections corresponding to the central nervous system of mice of various ages, beginning from birth.
Prior to setting up some cytochemical neuropilic models, the intensities of the diverse structures were studied in evolutive stages. On arranging the nuclei in topographic-functional columns it could be verified that the somatic systems are more active than the visceral ones and the special systems more than the general. Moreover maturity in the somatic and special systems begins earlier than in the general ones and increases progressively in the caudo-craneal direction.
Complementarily the Cresil-Violet and Bielschowsky-Gros techniques, modified for staining cryostat sections, were successfully applied.

BIBLIOGRAFÍA

1. ABEL-LATIFF, A. A. y L. G. ABOOD. *J. Neurochem.*, 11: 9, 1964.
2. ADAM, H. M. "*Regional Neurochemistry*". Proc. Fourth Internat Neurochem. Symposium. Varenna. Italy, 1960. Pergamon Press, Oxford.
3. ALBE-FESSARD, D., F. STUTINSKY y S. LIBOUBAN. Editions du Centre National de la Recherche Scientifique. París, 1960.
4. BARGENTON-FARKA y A. G. E. PEARSE. *J. Neurol. Sci.*, 2: 213, 1965.
5. BAXTER, D. W. y J. OLSZEWSKI. *J. Neurophisiol.*, 18: 176, 1955.
6. BENITO ARRANZ, S. *Acta Médica Venezolana*, 9: 9, 1961.
7. CARMICHAEL, G. G. *J. Histochem. Cytochem.*, 11: 738, 1963.
8. CARMICHAEL, G. G. *Histochemie*, 16: 299, 1968.
9. CARMICHAEL, G. G. y S. T. K. MANDER. *J. Histochem. Cytochem.*, 15: 404, 1967.
10. CORREALE, P. *J. Neurochem.*, 1: 22, 1956.
11. DE, P. y R. CHATERJEE. *Exp. Cell Res.*, 27: 172, 1962.
12. FRIEDE, R. L. "*A histochemical atlas of tissue oxidation in the brain stem of the cat*". Karger and Stechert Hagner. New York, 1961.
13. FRIEDE, R. L. "*Regional Neurochemistry*". Proc. Fourth Internat. Neurochem. Symposium, Varenna. Italy. 1961 b. Pergamon Press, Oxford.
14. FRIEDE, R. L. *J. Neurochem.*, 9: 179, 1962.
15. FRIEDE, R. L. *J. Neurochem.*, 5: 290, 1959.

15a. FRIEDE, R. L. "*Topographic Brain Chemistry*". Academic Press, New York, 1966.

16. GOLDFISCHER, S. *J. Neuropath. Exp. Neurol.*, 23: 36, 1964.
17. HERNÁNDEZ, F., J. R. IGLESIAS y J. MARTÍNEZ DE MORENTIN. *J. Anat.* (En prensa).
18. HESS, H. H. y A. POPE. *J. Neurochem.*, 5: 207, 1960.
19. HEMWICH, H. E. y J. F. FACEKAS. *Am. J. Physiol.*, 132: 454, 1941.
20. HOISER, D. Y. A bibliographic guide to Neurology use literature. A brain research Institute Publ. University of California. Los Angeles ITI/PLENM. New York, 1969.
21. HORWITZ, C. A., L. BENÍTEZ y M. BRAY. *J. Histochem. Cytochem.*, 15: 216, 1967.
22. HYDEN, H. *The Neuron*. Elsevier Publishing Company. Amsterdam, 1967.

23. JIMÉNEZ GONZÁLEZ, L. *Sistema Nervioso Central. Anatomía funcional y fundamentos de Patología,* 3.ª edición. Heraldo de Aragón. Zaragoza, 1962.
24. KÖNING, J. F. R. y R. A. KLIPPEL. "*The rat brain*". *A Stereotaxic Atlas of the Forebrain and lower parts of the brain stem.* The Williams and Wilkins Company. Baltimore, 1963.
25. KOVAC, W. y H. DENK. "*Der Hirstamm der Maus Topographie, Citoarchitek.onic und Cytologie.* Springer Verlag. Berlin, 1968.
26. LODIN, Z., J. FALTIN y V. MARES. *Folia Morphologica,* 16: 171, 1968.
27. MANDEL, P., R. BIETH y J. D. WEIL. En *Metabolism of the Nervous System.* Editado por D. Ritcher. Pág. 291. Pergamon Press, Oxford, 1957.
28. MCILLWAIN, H. "*Bioquímica del Sistema Nervioso Central*". P. 208. Acribia. Zaragoza, 1958.
29. MCILLWAIN, H. En *Biochemistry and the Central Nervous System.* 3.ª edición. Little Brown and Comapny. Pág. 270. Boston, 1966.
30. MORTON, R. A. En *Ciba Foundation Symposium on quinones in electron transport.* Editado por G. E. W. Wolstenholme y C. M. O'Connor. Pág. 5. J. & A. Churchill Ltd. London, 1961.
31. MORTON, R. A. "*Biochemistry of Quinones*". Editado por R. A. Morton. Academic Press. Pág. 1. London, 1965.
32. MUIR, C., L. L. DEKOCK y P. C. DEKOCK. *Experientia,* 15: 334, 1959.
33. PALAY, L. y G. E. PALADE. *J. Biophys. Biochem. Cytol.* 1: 69, 1955.
34. PALAY, L., R. S. M. MCGEE, S. GORDON Jr. y M. GRILLO. *J. Cell Biology.* 12: 385, 1962.
35. PALKOWITS, M. *Morphology and function on the subcommisural organ.* Studia Biologica Academiae Scientiarium Hungaricae. Editado por J. Szentá Gothai. Akadémiai Kiadó, Budapest, 1965.
36. PEARSE, A. G. E. *Nature,* 205: 708, 1965.
37. PÉREZ CASAS, A. y M. E. BENGOECHEA. *Morfología, Estructura y Función de los centros nerviosos.* Paz Montalvo. Madrid, 1967.
38. POMERAT, C. M., W. J. HENDELMAN, C. W. RAIBORN Jr. y J. F. MASSEY. En *The Neuron.* Editado por H. H. Hydén. Pág. 119. Elsevier Publishing Company. Amsterdam, 1967.
39. PYSH, J. J. *Brain Res.,* 18: 72, 1970.
40. QUASTEL, J. H. y D. M. J. QUASTEL. En *The chemistry of brain metabolism in healt and disease,* pág. 22. Springfiels. Illinois, 1961.
41. RAMÓN Y CAJAL, S. *Histologie du systéme Nerveux de l'homme et des vertébrés.* París. Malonie, 1911. (Reimprented por C.S.I.C. Madrid, 1952).
42. RITCHER, D. En *Developing Nervous System.* Editado por H. Waelsch. Pág. 225. Academic Press. New York, 1955.
43. ROBINS, E. y D. E. SMITH. *Res. Publ. Ass. Res. Nerv. Ment. Dis.,* 32: 305, 1953.
44. ROBINSON, N. *J. Neurochem.,* 14: 1083, 1967.
45. ROMER, A. *Anatomía Comparada (Vertebrados),* 3.ª edición. Pág. 325. Interamericana, S. A. México, 1966.
46. SHIMIZU, N. y T., KUMAMOTO. *Anat. Rec.,* 114: 479, 1952.
47. SPECTOR, R. G. En *Neurochemistry,* Editado por C. W. M. Adams. Pág. 239. Elsevier Publishing Company. Amsterdam, 1965.
48. TRANZER, J. P. y A. G. E. PEARSE. *Nature,* 199: 1063, 1963.
49. TRUEX, R. C., M. B. CARPENTER y A. MOSVICH. En *Neuroanatomía humana.* 3.ª edición. Pág. 387. Editorial El Ateneo. Buenos Aires, 1967.
50. VOGT, M. *J. Physiol* (London), 123: 451, 1954.
51. WUNSCHER, W., W. SCHOBER y W. WERNER. *Architektomischer Atlas von Hirstamm der Ratte.* S. H. Verlag. Leipzig, 1965.
52. YAKOLEV, P. I. y R. A. LECOURS. En *Regional development of the Brain in early life.* Editado por A. Minkowsky. Pág. 3. Blackwell Scintific Publications. Oxford y Edinburgo, 1967.
53. ZEMAN, W. y J. R. MAITLAND-INNES. *Craigie's Neuroanatomy of the Rat.* Academic Press. London, 1963.

UNA SOLA CAPSULA AL DIA

LIVIATIN

(DOXICICLINA)

4 veces más activo que las tetraciclinas.

Concentraciones en sangre 3 veces más elevadas.

Actividad antiestafilocócica superior a la de las tetraciclinas.

PRESENTACION

Frasco con 10 capsulas.

JUSTE
SOCIEDAD ANONIMA QUIMICO FARMACEUTICA, Francisco Navacerrada, 62 - Telf. 245 90 00* (6 líneas) - Apartado 729 - Madrid-2

A MODO DE PINTURA PROTECTORA



sualyn

calma, protege y regulariza el funcionalismo digestivo

COMPOSICION

	Frasco 200 c. c.	Cucharada de 5 c. c.
Subnitrato de Bismuto	20, gr.	0,500 gr.
Metoclopramida Clorhidrato	0,200 "	0,005 "
Carbonato de Magnesia	3, "	0,075 "
Sorbitol	20, "	0,500 "
Excipiente c.s.p.	200, c. c.	5, c. c.

LABORATORIOS VITA, S. A. - Lauria, 118 - Barcelona-9