Rev. Med. Univ. Navarra XIV; 187, 1970

UNIVERSIDAD DE NAVARRA. FACULTAD DE MEDICINA
DEPARTAMENTO DE MEDICINA INTERNA

Hepatitis colangiolítica con rápida evolución cirrogena

J. Bueno Gómez, P. Liso y M. Pérez Miranda

El diagnóstico diferencial de las ictericias ofrece pocas dificultades en la mayoría de los casos. Con los métodos puramente clínicos y las exploraciones complementarias, alcanzamos casi siempre el previo encuadre de la ictericia en uno de los tres grandes grupos: obstructiva, hepatocelular y hemolítica. Sin embargo, frecuentemente, una vez asegurados de que se trata, por ejemplo, de una ictericia obstructiva nos asalta el problema de cuál es la causa que originó la obstrucción. Entonces hay que recurrir como último medio a la laparotomía con revisión de las vías biliares.

El caso que a continuación presentamos es expresivo en tal sentido. A propósito de él revisaremos el denso problema de la colestasis intrahepática.

Enfermo A. G. R., 66 años, soltero. Pastor.—Mes y medio antes de su ingreso comenzó con ardores en epigastrio no relacionados con la ingesta. Al mismo tiempo anorexia y marcada astenia. Con un tratamiento que no recuerda, mejoró bastante, pero diez días antes de ingresar empeoró nuevamente. Al mismo tiempo presentó orinas colúricas, heces decoloradas y se inició una ictericia que progresó de forma rápida. Desde entonces, intenso prurito generalizado. En las últimas semanas había perdido unos 4 Kgs.

A su ingreso, la exploración física muestra un enfermo en estado de mediana nutrición con intensa ictericia cutaneo-mucosa, pequeños xantomas en párpados y telangiectasias en pómulos. Hígado palpable a tres traveses de dedo bajo arcada sobre línea medio-clavicular de consistencia firme y ligeramente doloroso. No bazo aumentado, ascitis ni circulación colateral.

Exámenes de laboratorio: Hematíes 3.780.000; Vg. 1,1; V. de S. 40/68; Leucocitos 6.700; B:0, E:1, C:1, S:65, L:29, M:4; Urea 0,27 gr %; Glucemia 95 mgr %; Fosfatasa ácida 0,43 u.m.mol; F. alcalina 38,6 u.mmol; Bilirrubina total 30,2 siendo la B. directa 20,6; McLagan 6,2; Kunkel 5,1; Cadmio 7,8; SGOT 95 u. SGPT 70 u. Orina con fuerte coluria y urobilinuria; Proteínas totales 8,9 g. Albúmina 4,5; Glo-

bulina Alfa-1 0,4; Glob. Alfa-2 1,3; Glob. Beta-1 0,6; Glob. Beta-2 0,5; Golb. Gamma 1,6.

Una radiografía en vacío de abdomen, no puso de manifiesto imágenes sospechosas de cálculo biliar. El tránsito duodenal tampoco evidenció agrandamiento o elongación del marco sugestivo de tumor pancreático.

Un tratamiento de prueba con corticoides no trajo mejoría alguna de la ictericia. Por el contrario el curso siguió ineluctible, con heces más intensamente acólicas.

Ante la evidencia de una ictericia obstructiva se efectuó laparotomía exploradora. Se puso de manifiesto la existencia de un hígado verdoso, de consistencia firme y superficie no deformada. Vesícula libre de cálculos, con bilis a poca tensión, y vías extrahepáticas permeables normales. Bazo y demás órganos abdominales normales también. Se extrajo biopsia en cuña con el siguiente resultado histológico: Buena preservación del lobulillo, con evidente agrandamiento del espacio porta por edema e infiltración linfomonocitaria. La placa limitante del lobulillo está borrada. En zonas periportales, y aún en partes más lejanas, se aprecian trombos biliares aislados y depósito intrahepatocitario de pigmento biliar. Hay asimismo evidente anisocitosis con caracteres de degeneración plumosa. Estos caracteres histológicos son compatibles con el diagnóstico "hepatitis colangiolítica" con inflamación predominantemente pericolangiolar (figs. 1 y 2).

En dicho sentido fue juzgado nuestro enfermo. Ello daba explicación del síndrome obstructivo y de la poca intensidad de los signos de necrosis hepatocelular.

El enfermo permaneció en nuestra clínica siendo sometido a un tratamiento de protección hepática y antiinflamatorio (corticoides, ya aludidos). Su estado general y el síndrome obstructivo fueron empeorando de forma rápida (a los 2 meses de su ingreso, 78 mgr de Bilirrubina total con 52 mgr de directa). 45 días después de haber ingresado una neumonía lobar agravó súbitamente la situación. Tras un período de oliguria con uremia

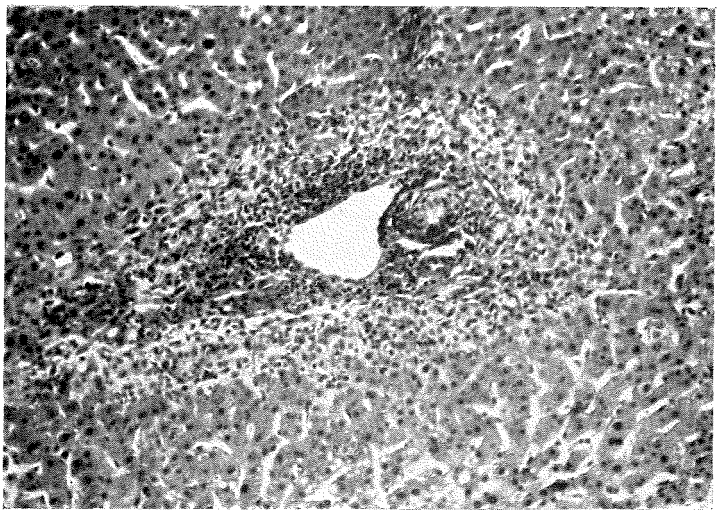

Fig 1

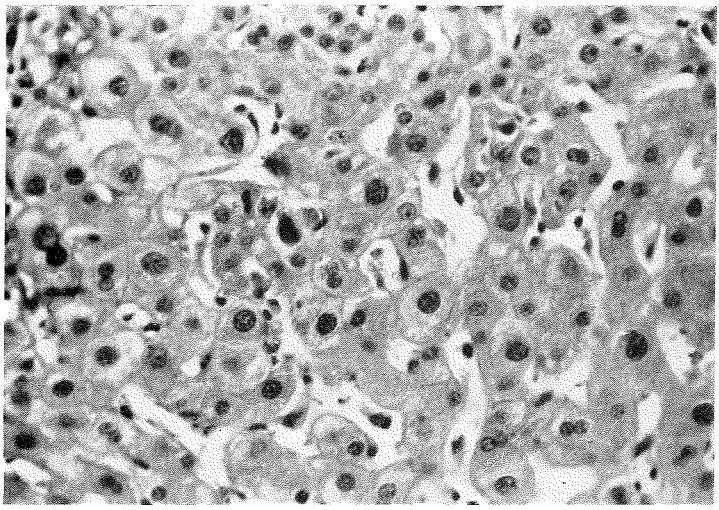

Fig. 2

y obnubilación sobrevino un desfallecimiento circulatorio que hizo inútil toda medida de urgencia.

El examen microscópico del hígado obtenido en necropsia puso de manifiesto los siguientes aspectos: gran amplificación del espacio porta con desestructuración del lobulillo, proliferación de conductillos y nódulos hepatocitarios en pleno magma portal; notable aumento —en relación con la biopsia anterior— del éstasis biliar en los hepatocitos y en el número de los trombos biliares. Además son frecuentes las necrosis celulares y las células bi- y trinucleadas predominantes en los márgenes del lobulillo. Es muy llamativa, por último, la intensa colagenización dislacerante de las trabéculas

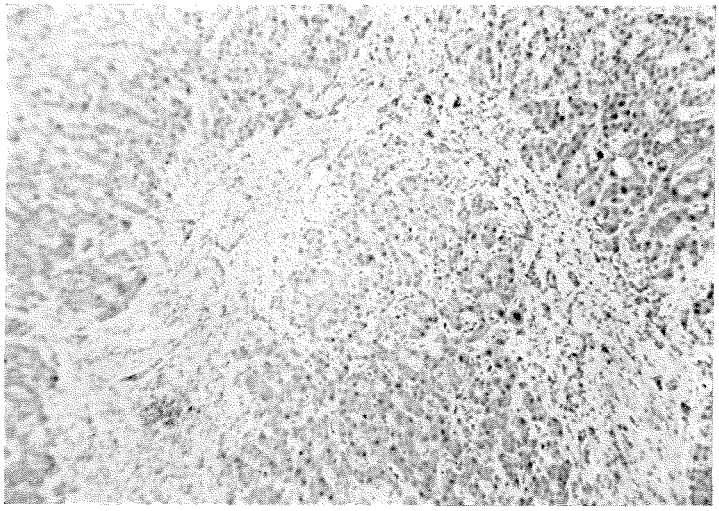

Fig. 3

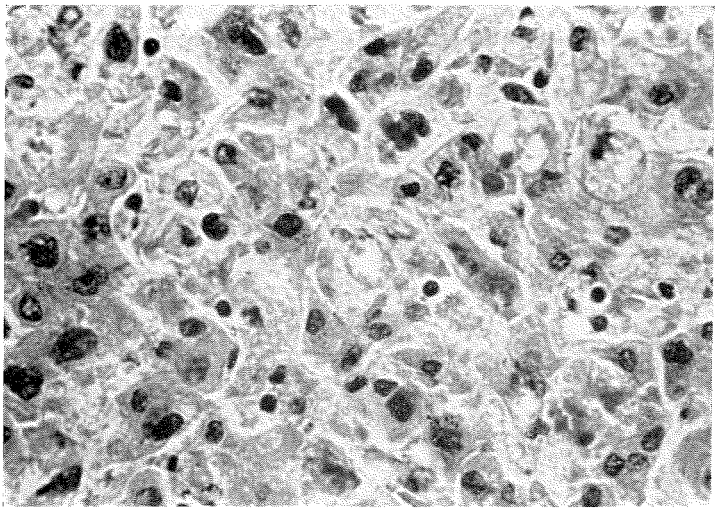

Fig. 4

hepáticas. Estos son los rasgos correspondientes a una cirrosis hepática constituida con marcada colestasis intrahepática (figs. 3, 4 y 5).

Si no hubiésemos poseido un documento histológico previo con pocas semanas de antelación, habríamos creído, sin duda, que el cuadro cirrótico se habría desarrollado a lo largo de varios años de evolución.

Se trata, en definitiva, de un cuadro agudo "hepatítico", que en plazo de dos meses aproximadamente —siempre bajo el aspecto de una obstrucción biliar completa— evoluciona hacia una "cirrosis biliar" de curso rápidamente fatal.

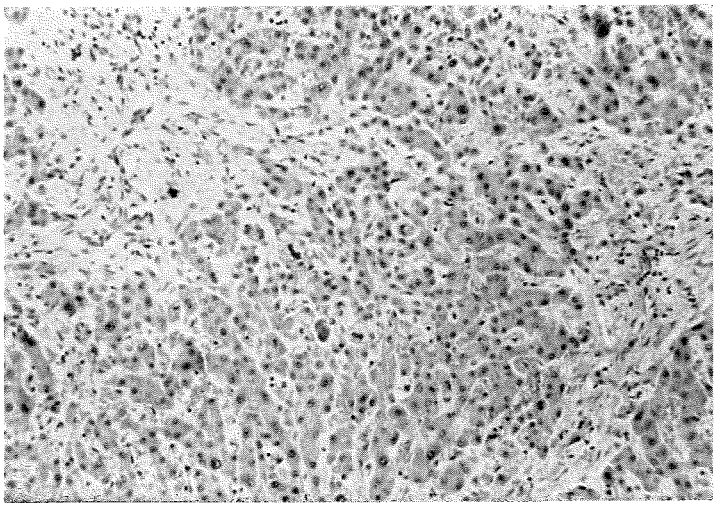

Fig 5

Ello nos enfrenta con diversas preguntas: 1.ª ¿qué es una hepatitis colangiolítica? 2.ª ¿cuál es su evolución? Trataremos ambos aspectos por separado.

1.º ¿Qué es una hepatitis colangiolítica?

La observación de un cuadro de ictericia obstructiva con indemnidad de vías biliares extrahepáticas no es hecho reciente. Para estos casos Naunyn aplicó en 1919 el término "colangia", y Siegmund (1931) el de "colangitis intrahepática primaria". Eppinger (1937) distingue dos tipos de hepatitis: la clásica hepatocelular y la periacinosa en que domina la infiltración portal. Las ya clásicas publicaciones de Noel, Caroli y Paraf, de Hanger y Guttman y de Watson y Hoffbauer, quienes adoptan el nombre "hepatitis colangiolítica", puntualizan sus caracteres clínicos e histológicos. Otro tanto precisa decirse de los trabajos de Popper y Schaffner, Popper y Szanto, Ricketts, Sherlock, Eliakim y Rachmilewitz, Dubin, Cachin y col., Bacardi entre nosotros, Gall y Braunstein, etc. En el Congreso Mundial de Gastroenterología de Munich (1962) se dedicó un amplio debate al tema "colestasis intrahepática". Constituye, pues, hoy día un capítulo de amplia resonancia científica.

Diversos caracteres clínicos, bioquímicos y morfológicos definen esta enfermedad.

Clínicamente se caracteriza la hepatitis colangiolítica por el curso prolongado de una ictericia que posee todos los caracteres de una ictericia obstructiva. La ictericia surge de una forma aguda precedida, las más de las veces, por un cuadro prodrómico más o menos típico. La evolución suele ser hacia la completa recuperación en plazo de varios meses (¡hasta 9!). La acolia fecal puede llegar a ser completa. La enfermedad, sin embargo, pasado el período agudo inicial, es generalmente bien soportada, con poca afectación del estado general. Con frecuencia el prurito, que puede preceder a la ictericia, es sumamente intenso y molesto.

La exploración física pone de manifiesto, aparte la marcada ictericia, una hepatomegalia y, en ocasiones, una esplenomegalia moderada. No hay signos de hipertensión portal.

En la revisión de Eliakim y Rachmilewitz [9], se ponen de manifiesto las diferencias de matiz clínico entre la forma clásica y la forma colangiolítica. Así, por ejemplo la mayor constancia del prurito en la colangiolítica (79 % y 31 %), así como de fiebre durante el período ictérico (75 % y 20 %).

Los *datos bioquímicos* y funcionales son asimismo de gran interés.

La hiperbilirrubinemia, que puede alcanzar grados muy intensos, se hace a expensas de la fracción directa. La urobilinogenuria [2] registra un comportamiento típico: en las fases iniciales, cuando aún no existe acolia completa, aumenta la eliminación del urobilinógeno; más tarde, coincidiendo con la máxima ictericia y acolia, desaparece por completo, y, por último, en la fase de remisión se presenta de nuevo aumentado en la orina. En la ictericia prolongada encontramos también una marcada hipercolesterinemia, con aumento de lipoproteínas de densidad baja, tanto más intensa cuanto más prolongada. Asimismo se objetiva un aumento de la fosfatasa alcalina en sangre [19], y una elevación de ácidos biliares que sería responsable del intenso prurito presente en estos enfermos. Esto es, hallamos, en definitiva, todos los datos de una ictericia obstructiva.

Por el contrario, los exámenes funcionales y las pruebas de alteración hepatocelular suelen ser negativas. Las cifras de transaminasas, normales o poco elevadas. Las pruebas de floculación negativas. El proteinograma con hipergammaglobulinemia no siempre presente, y una

moderada elevación de las globulinas alfa-2 y beta.

Un dato clínico-terapéutico que puede tener valor diagnóstico-diferencial es la respuesta de este tipo de ictericia a la administración de ACTH y corticosteroides. En efecto, la aplicación prolongada de corticotropina y/o esteroides (por lo menos 20 días)[20], puede inducir una rápida caída de la Bilirrubina plasmática y disminución de la ictericia, que no ocurre en casos de ictericia obstructiva extrahepática[17, 14]. Chalmers (citado por Overholt), con su metódica de la prueba del ACTH (40 u. de ACTH-gel cada 12 horas durante 4 días seguidos) objetiva, sin embargo, descensos del 50 % de Bilirrubina plasmática en 65 % de hepatíticos, 12,5 % de cirróticos y un 10 % de enfermos con obstrucción extrahepática. Ello, sin duda quita el carácter de infalible a la prueba, que, no obstante, sigue poseyendo valor indiciario.

Anatomía Patológica. En las formas típicas destacan tres aspectos:

a) Signos de colestasis intrahepática.

Consisten en pigmentación biliar de los hepatocitos y, menos frecuentemente, de las células de Kupffer, así como la aparición de trombos o tapones biliares predominantes en zona centrolobulillar, aunque también pueden estar presentes en región periférica del lobulillo. Es muy rara la presencia de "lagos" biliares, esto es: extravasaciones de bilis en puntos donde hubo previa necrosis celular; estos lagos, sin embargo, son típicos de las colestasis extrahepáticas.

Estos signos de colestasis, que corren pareja con el síndrome clínico obstructivo, no son, sin embargo, privativos de la hepatitis colangiolítica. Un examen cuidadoso los revela también en la hepatitis vírica de forma clásica (Gall y Braunstein, Wepler y Wildhirt, Dubin, etc.), en forma de moteado biliar difuso e incluso algún pequeño tapón biliar intralobulillar.

El término colangiolitis hace referencia al "colangiolo". Se impone precisar el concepto, no siempre usado de forma unívoca. El sistema biliar intrahepático se compone de: canalículos intralobulillares, colangiolos o ductulos, y conductillos interlobulillares. Los primeros constituyen la unidad elemental y son en realidad los espacios interhepatocitarios, provistos de microvellosidades, en donde la célula hepática vierte directamente la bilis. El colangiolo, que es el puente de unión entre los canalículos y el conductillo interlobulillar, puede ser intralobulillar o perilobulillar[22]. Este último, el más típico, viene a ser una expansión "especializada" de los hepatocitos de la placa limitante y de los finos conductillos biliares portales. Normalmente, no son apenas visibles con técnica histológica habitual (fijación en formol, alcohol, cortes de 5 micras, y hematoxilina-eosina); recurriendo a técnicas especiales (fijación en fresco, inclusión en metacrilato y cortes de 0,2 - 0,5 micras), se pueden demostrar más fácilmente tanto con microscopio óptico como electrónico (Stein y Carruthers, citado por Jones y Tisdale)[15]. El colangiolo perilobulillar, o ampolla de Hering, representa una zona de menor resistencia en el sistema biliar y por ello Virchow le llamó "el talón de Aquiles" del árbol biliar.

En las colestasis intrahepáticas el canalículo biliar muestra importantes alteraciones cuando se estudia bajo el microscopio electrónico (Caroli, Congreso München 1962): dilatación, espesamiento de sus paredes, pérdida de las microvellosidades y obstrucción por material electron-positivo (tapones biliares). En las células se aprecia una dilatación de aparato de Golgi, aumento del número de lisosomas y desorganización de las crestas

mitocondriales. Sin embargo, tanto una como otras alteraciones no son específicas de las colestasis intrahepática, habiéndoselas observado también en la obstrucción biliar extrahepática. Las observaciones de Albot y col [1], sobre las alteraciones hepáticas en el coleperitoneo experimental hacen pensar que son secundarias a la intoxicación biliar y no al aumento de presión intracanalicular.

B) Alteraciones portales.

En la hepatitis vírica aguda de forma clásica suele existir, junto a las necrosis celulares más o menos extensas con inflamación intralobulillar y la "activación" de células de Kupffer, una moderada infiltración inflamatoria mononuclear y a veces polinuclear del espacio portal [16]. En la hepatitis colangiolítica esa infiltración se halla asimismo presente, es de carácter mononuclear, aunque puede haber también polinucleares neutrófilos y eosinófilos, y es más intensa en las zonas marginales de la placa limitante del lobulillo hepático. Si el proceso persiste largo tiempo aparece una fibrosis progresiva. Con frecuencia la infiltración mononuclear o linfocitaria adopta un aspecto granulomatoso, con seudofolículos linfáticos en los que, incluso, se puede a veces apreciar centros germinales [11, 12].

Junto a tal infiltración celular se aprecia, incluso en fases iniciales, proliferación ductular, preferente en zonas perilobulillares [22]. Estos dúctulos proliferados poseen células cuboides y núcleos mediales, a diferencia de los interlobulares que exhiben un epitelio cilíndrico y núcleo basal. Pueden presentar una luz pequeña o semejar una doble hilera de células sin luz entre ellas. Su origen es discutido; la opinión de los más se inclina a admitir que provienen de la proliferación de células hepáticas de la placa limitante [12] que reaccionan de esta forma tras la destrucción de los colangiolos. En todo caso, no es un fenómeno privativo de la colestasis intrahepática, hallándosele también en la extrahepática, así como en hepatitis u otras hepatopatías primitivamente parenquimatosas.

C) Alteraciones hepatocelulares.

Son muy poco llamativas en la forma colangiolítica pura, a diferencia de la forma "clásica" de hepatitis. Las necrosis celulares son raras, y de preferencia centrolobulillar, donde también es más intensa la impregnación biliar. También en la zona centrolobulillar se pueden hallar células con degeneración hidrópica y amplio citoplasma globoso ("balloon cells"). En las zonas cercanas a los trombos biliares, aunque no siempre, se encuentran células con citoplasma reticulado, como deshidratado, con pigmentación parda, que han recibido el nombre de células "plumosas" o "en degeneración plumosa". Como signos de regeneración inicial sólo se objetivan aisladas células bi- o trinucleadas, de preferente localización central, o células con núcleo grande junto a otras de núcleo picnótico. Por último, la reacción o "activación" de células de Kupffer es mucho menos marcada en la hepatitis colestática que en la hepatitis clásica.

El tipo de hepatitis colangiolítica que hemos descrito se adapta a la definición de Caroli (Caroli y col., 1967): la lesión única, por lo menos con microscopio óptico, es la dilatación de los canalículos intertrabeculares obstruidos por tapones de bilis; las alteraciones celulares faltan, o son mínimas, y los infiltrados mesenquimatosos se hallan ausentes o son muy moderados. A esta definición cabría añadirle la infiltración mononuclear del espacio porta, más intensa en la región perilobulillar con lesión de la membrana limitante del lobulillo hepático.

Hemos dibujado la hepatitis colangiolítica como un cuadro histopatológico de bordes netos, en contraste con la hepatitis simple de forma clásica. Lo que des-

de un punto de vista clínico la caracteriza es la evolución prolongada, y sin intermitencias, de su ictericia, la benignidad de su pronóstico, con pruebas funcionales negativas y, anatómicamente, el gran predominio de la colestasis sobre las lesiones hepatocelulares. Sin embargo, hay que admitir gradaciones diversas, tanto desde el punto de vista histológico como funcional. Dubin [7], estudiando la colestasis intrahepática vírica hace la siguiente clasificación histológica:

Tipo A — Necrosis difusa e inflamación del parénquima (HV clásica), con nula o mínima colestasis.

Tipo B — Necrosis difusa e inflamación, como en el tipo A, pero con trombos biliares sobreañadidos.

Tipo C — Hepatitis colestática, con ligera o moderada necrosis focal e inflamación del parénquima. Moderada colestasis, pero la lesión parenquimatosa —en vez de difusa, como en A y B— es solo focal, y ligera.

Tipo D — Hepatitis colestática, con despreciable lesión celular e inflamación. En este tipo sólo existe, pues, éstasis biliar y pericolangitis sobreañadida.

Así, pues, habría que distinguir entre los episodios colestáticos de la hepatitis aguda clásica, que evolucionan con rapidez y se acompañan de signos de insuficiencia hepatocelular y de necrosis, de aquellas formas colestáticas en que la ictericia "obstructiva" es de principio a fin, el único dato de enfermedad.

Sin embargo, la problemática de la colestasis intrahepática es mucho más amplia. Precisa incluir, en primer lugar, la colestasis por drogas (clorpromazina, PAS, metiltestosterona, etc.) que origina un cuadro histológico indistinguible del descrito antes. La colestasis intrahepática benigna recurrente descrita por Summerskill [28] constituye otro ejemplo de etiología y localización no conocidos. La ictericia intrahepática benigna del embarazo (Wewalka, congreso Munich 1962) hace pensar en posibles factores hormonales, al igual que la ictericia secundaria al uso de hormonas anticonceptivas (Sherlock 1966).

Por otro lado, el importante problema de la cirrosis biliar primaria. Sus relaciones con la hepatitis colangiolítica serán tratados más adelante, pero, en principio, su clínica es distinta. Acaece preferentemente en mujeres en edad media de la vida, se desarrolla de forma insidiosa e intermitente y lleva un curso muy prolongado. La demostración por inmunofluorescencia de anticuerpos antimitocondriales [6], confiere a esta enfermedad una especial personalidad e inicia el reconocimiento de una patogénesis, la inmunitaria, que hasta ahora permanecía ignota.

Un problema de gran interés es la patogénesis de esta forma colestática de hepatitis. Hoy día parece asegurada su etiología virásica por la observación, dentro de una misma epidemia, de ambas formas de hepatitis viral (Dubin y col. [8], Turner y col. [29] y Fox y col. en Brasil, 1942, citado por Johnson y Doenges [14]), pero ¿cómo se produce la colestasis?

Del gran número de diversas teorías que se han enunciado, cada una con matiz diverso, destacaremos tres fundamentales:

a) Teoría de la obstrucción colangiolar inflamatoria y destructiva. La inflamación del colangiolo y la destrucción del mismo originan obstrucción ductal y derrame de bilis hacia los espacios intersticiales y linfáticos. Los propios trombos biliares contribuyen mecánicamente a la regurgitación. Es esta la teoría más intuitiva. Fue la propuesta por Eppinger.

b) Teoría de la permeabilidad colangiolar. Es una hipótesis antigua cuyo eco hallamos en los términos "parapede-

sis", de Minkowski, 1904 (citado por Eliakim y Rachmilewitz [9]), "paracolia" de Pick 1894 (citado por Eliakim y Rachmilewitz [9]) o "colangia", de Naunyn (citado por Eppinger [10]) que sus respectivos autores crearon para explicar el mecanismo de ictericia. Watson y Hoffbauer [30] se adhieren a tal hipótesis. Según ellos, los colangiolos afectados se hacen más permeables al agua, como consecuencia de lo cual se produce un espesamiento de la bilis intraductal. La bilis, así espesada, termina por obstruir el colangiolo que puede, eventualmente, resultar destruido. Como consecuencia de ello sobreviene la inflamación portal y un mayor éstasis biliar, pero, en definitiva, los tapones o trombos biliares no son la causa sino la consecuencia de la colestasis. Esta hipótesis ha gozado también del apoyo de Popper y Szanto [22], entre otros autores.

c) Teoría hepatocelular. Es la propugnada por Dubin [7]. Según este autor lo fundamental es la lesión hepatocelular. La función biliar es una función celular en la que se superponen diversos momentos: captación, conjugación y excreción. Todos estos aspectos requieren una perfecta indemnidad celular. Cuando la célula queda lesionada, es incapaz de mantener el adecuado flujo biliar, más aún si un exudado inflamatorio intra- o perilobulillar hacen mayor el gradiente de presión intraductal contra el que ha de ejercerse el flujo biliar. A esto se añadiría la posibilidad de reflujo de bilis conjugada a través de las "fisuras" producidas en los cordones hepatocitarios por necrosis aisladas. Jones y Tisdale [15] abundan en el mismo criterio por cuanto los datos clínicos y funcionales no pueden ser explicados exclusivamente en base a los rasgos morfológicos; por ejemplo el síndrome de obstrucción completa no corre parejas siempre con la intensidad de la colestasis histológica.

Evolución

La hepatitis colangiolítica, colestasis intrahepática primaria, hepatitis con evolución colestática prolongada, etc. presenta, en general, una evolución benigna, con curación y recuperación clínica e histológica completas. Watson y Hoffbauer [30], sin embargo, presentan varios casos de evolución prolongada que desarrollaron una cirrosis "biliar". Tal evolución ha sido asimismo observada por Ricketts [24], Dubin [8] y Cachin y col. [3]. Eppinger [10], que admite esta evolución como posible, la considera como "cirrosis biliar", criterio que asume también Rubin [25], Schaffner y Popper [23], y entre nosotros Díaz Rubio [5]. Para Jones y Tisdale [15] el cuadro histológico no es, sin embargo, específico, y más bien correspondería a una cirrosis post-hepatítica.

Un problema de interés es el tiempo de evolución hasta la aparición del cuadro cirrótico. Ricketts [24] publica 2 casos de evolución muy rápida (4 y 12 m. respectivamente). Dubin [8] cita otro de desarrollo similar, y asimismo es, aunque no tan flagrante, el aportado por Cachin y col. [3]. El nuestro viene a ser otra expresión de la posible evolución cirrógena de una colangiolitis aguda fatal. ¿Hepatitis colangiolítica con distrofia hepática subaguda? ¿Cirrosis biliar primaria de desarrollo rápido? Ciertamente, para admitir esta momenclatura tendremos que ampliar el espectro conceptual de la llamada cirrosis biliar primaria. En cualquier circunstancia nuestro caso representa un ejemplo más de la rara evolución aguda de una colestasis intrahepática primaria.

BIBLIOGRAFÍA

1. ALBOT, G., M. PARTURIER - ALBOT, J. P. ETIENNE, J. BARBE y E. HOUSSE. *Path. Biol.* 13: 495, 1965.
2. BACARDÍ NOGUERA, R. *Progr. Pat. Clin.*, 5: 55, 1958.
3. CACHIN, M., F. PERGOLA, P. OPOLON y J. P. PASSERIEUX. *Presse med.*, 74: 1643, 1966.
4. CAROLÍ, J., A. PARAF y J. ETÈVE. *La cholostase intrahepatique aiguë et subaiguë.* Journées des Gastroenterologues francais. Página 229. Masson, Paris, 1959.
5. DÍAZ RUBIO, M. *Las cirrosis post-hepatitis.* Paz Montalvo. Madrid, 1969.
6. DONIACH, D., M. ROITT, J. G. WALKER y S. SHERLOCK. *Clin. exp. Immunol.*, 1: 237, 1966.
7. DUBIN, I. N. *Gastroenterology*, 36: 645, 1959.
8. DUBIN, I. N., B. H. JR. SULLIVAN, P. C. LE GOLVAN y L. C. MURPHY. *Amer. J. Med.*, 29: 55, 1960
9. ELIAKIM, M. y M. RACHMILEWITZ. *Gastroenterology*, 31: 369, 1956.
10. EPPINGER, HANS. *Enfermedades del hígado.* Pág. 289. Labor. Barcelona, 1947.
11. FOULK, W. T., A. H. BAGGENSTOSS y H. R. BUTT. *Gastroenterology*, 47: 354, 1964.
12. GALL, E. A. y H. BRAUNSTEIN. *Amer J. Clin. Path.*, 25: 1113, 1955.
13. HANGER, F. M. y A. B. GUTTMAN. *J. A. M. A.*, 115: 263, 1940.
14. JOHNSON, H. C. JR. y J. P. DOENGES. *Ann. Int. Med.*, 44: 589, 1956.
15. JONES, W. A. y W. A. TISDALE. *New Engl. J. Med.*, 268: 629, 1963.
16. KÜHN, H. A. *Beitr. Path. Anat.*, 109: 589, 1947.
17. LIPSCHUTZ, E. W. y D. CAPSON. *Ann. Int. Med.*, 43: 1037, 1955.
18. NOEL, E., J. CAROLI y A. PARAF. *Sem. Hôsp. Paris.*, 22: 1973, 1946.
19. OSBORN, E. C., I. D. P. WOOTTON, L. C. SILVA y S. SHERLOCK. *Lancet*, 2: 1049, 1959.
20. OVERHOLT, E. L. y E. B. HARDIN. *Arch. Int. Med.*, 103: 859, 1959.
21. POPPER, H. y otros. Mesa Redonda. *Intrahepatic Cholestasis.* II Congreso Mundial Gastroenterología, Munich 1962. Actas. Vol. III. Editador por Karger. Basel, 1963.
22. POPPER, H. y P. B. SZANTO. *Gastroenterology*, 31: 683, 1956.
23. POPPER, H. y F. SCHAFFNER. *J. A. M. A.*, 169: 1447, 1959.
24. RICKETTS, W. E. *Gastroenterology*, 22: 628, 1952.
25. RUBIN, E., F. SCHAFFNER y H. POPPER. *Amer. J. Path.*, 46: 387, 1965.
26. SHERLOCK, S. *Brit. med. J.*, 3: 515, 1968.
27. SHERLOCK, S. *Diseases of the Liver and Biliary System.* 4.ª edición. Blackwell. Oxford y Edingurgh, 1968.
28. SUMMERSKILL, W. H. J. y J. M. WALSHE. *Lancet*, 2: 686, 1959.
29. TURNER, R. H., J. R. SNAVELY, E. B. GROSSMAN, R. N. BUCHANAN y S. O. FOSTER. *Ann. Int. Med.*, 20: 193, 1944.
30. WATSON, J. C. y F. W. HOFFBAUER. *Ann. Int. Med.*, 25: 195, 1946.
31. WEPLER, W. y E. WILDHIRT. *Atlas de histopatología clínica del hígado.* Salvat. Barcelona, 1969.



cefaglutina

activador físico y mental

Pemolinato de magnesio
Levo-glutamina
Piridoxina
Coenzima B_{12}
Lisina
Carnitina

Frascos 50 cápsulas

Viñas S.A. LABORATORIOS

LABORATORIOS VIÑAS, S. A.
Torrente Vidalet, 29 Teléfono 213 47 00 BARCELONA
Irún, 9 Teléfono 248 14 24 MADRID

REVISTA ESPAÑOLA

DE

FISIOLOGIA

Fundada en 1945, publica trabajos de investigación sobre temas de Fisiología humana normal y patológica, Fisiología animal y comparada y Bioquímica.

Los cuatro números publicados cada año forman un volumen.

Cada artículo lleva un extenso resumen en inglés.

Precio de suscripción anual:

España, 400 pesetas. Extranjero, 8 $ U. S. A

REDACCION Y ADMINISTRACION:

REVISTA ESPAÑOLA DE FISIOLOGIA

APARTADO 273 — PAMPLONA (ESPAÑA)

EFECTOS SECUNDARIOS

Al igual que lo dicho anteriormente, es éste un tema de sumo interés para el médico, ya que todos los autores coinciden en que el porcentaje de efectos secundarios es muy elevado. No obstante, en general, estos efectos secundarios en muchos casos, con medidas sencillas y con la disminución de la posología se podrá prevenirlos o superarlos.

GRUPOS	EFECTOS SECUNDARIOS	PREVENCION O TRATAMIENTO
DIGESTIVOS	Náuseas o vómitos	Administrad el LEDOPA durante las comidas. Fármacos antiparkinsonianos clásicos. Antieméticos tipo metoclopramidas.
	Anorexia	Suele ser transitoria.
CARDIOVASCULARES	Hipotensión ortostática	Evitar los cambios bruscos de posición. Administrar sal en la dieta. Medias elásticas. Eventual disminución de la dosis, para volver a aumentarla muy lentamente.
	Alteraciones del ritmo cardíaco.	Reducción de la dosis y, si no desaparecen, probablemente habrá que suspender el tratamiento.
	Hipertensión.	Sólo se ha visto en los casos que se ha asociado a los inhibidores de la MAO.
NEUROLOGICOS	Discinesias: Cefálicas: —oftálmicas, faciales, bucolinguales y cervicales. Tronco - respiratorias y posturales. Extrem. sup., proximales y distales. Extrem. inf., proximales y distales.	Generalmente son bien tolerados por el enfermo, que prefiere seguir tomando LEDOPA, aunque tenga que soportar estos movimientos. En pocos casos es necesaria una reducción de la dosis y, a veces, es posible posteriormente volver a aumentarla de forma paulatina.
	Hipotonía muscular.	Reducción de la dosis.
	Aumento del temblor y de la astenia.	Suelen ser transitorios.
PSIQUICOS	Euforia.	Es una ventaja.
	Ansiedad, inquietud, insomnio y pesadillas.	Administración de tranquilizantes. (ver pág. .....).
	Agitación, confusiones y alucinaciones.	Reducir la dosis de LEDOPA y administrar anticolinérgicos.
	Depresión	Puede utilizarse imipramina o similares.
NEUROVEGETATIVOS	Enrojecimiento, cefalea, hipersudoración, dilatación pupilar, taquicardia, aumento de la libido, etc.	Estos trastornos suelen ser transitorios y generalmente no es necesario hacer ninguna modificación del tratamiento.

POSOLOGIA Y MODO DE EMPLEO

Todos los autores coinciden en que uno de los factores más importantes del éxito en el tratamiento con LEDOPA radica en la posología y modo de empleo. Los puntos más importantes a tener en cuenta son:

a) Iniciación con dosis pequeñas, que oscilan, según los autores, entre 250 mg, 500 mg y 750 mg/día.

b) *Aumento paulatino y progresivo de la dosis.* Parece existir una relación muy estrecha entre la lentitud con que se haga el aumento y la falta de efectos secundarios. COTZIAS preconiza cantidades equivalentes a un aumento de 50 mg diarios, es decir, aumentar una cápsula de 250 mg cada 4-5 días.

c) *Las dosis de mantenimiento necesarias* para obtener resultados favorables varían de unos a otros pacientes aunque, como promedio, parece conveniente la de 3 a 4 g/día, no siendo recomendable sobrepasar las cifras de 6 g/día, aunque ha habido autores que, experimentalmente, han llegado a los 16 g/día. La dosis óptima será la que, sin provocar efectos secundarios, logre la mejoría sintomatológica más notable.

d) *La dosis diaria será dividida en cinco tomas* para evitar en lo posible los efectos secundarios.

e) *El LEDOPA jamás se tomará en ayunas;* se debe administrar con las comidas y, en todo caso, la toma se acompañará de algún alimento. Si la toma se hace después de una comida rica en proteínas, como han comprobado algunos autores, pueden presentarse náuseas.

f) *No deberá darse como fracasado ningún tratamiento antes de los seis meses,* ya que muchos enfermos han tardado dicho tiempo en mejorar, y otros, en los que la mejoría comenzó ya precozmente, fue progresivamente aumentado durante mucho tiempo, aunque la dosis no experimentase variación.

g) *Cuando se presenten efectos secundarios* que obliguen a reducir la dosis, se elevará de nuevo ésta de forma muy lenta y paulatina. Con este proceder algunos autores han conseguido administrar dosis más elevadas que las que anteriormente presentaban intolerancia.

h) *Comienzo del tratamiento con LEDOPA cuando se esté realizando un tratamiento clásico.* En estos casos, los fármacos clásicos no deberán ser suprimidos de forma brusca, sino que se debe ir reduciendo la dosis paulatinamente durante un tiempo, que, para algunos autores, debe ser de tres meses.

PRESENTACION

LEDOPA 500 mg.

Frasco con 100 cápsulas. P. V. P. 1345,70 pts.
Frasco con 50 cápsulas. P. V. P. 701,80 pts.

LEDOPA 250 mg.

Frasco con 100 cápsulas. P. V. P. 763,50 pts.
Frasco con 50 cápsulas. P. V. P. 404,60 pts.

Lepetit

LABORATORIO LEPETIT

AUTOPISTA DE BARCELONA KM. 26, ALCALA DE HENARES - MADRID

MADRID-3	BARCELONA-6	VALENCIA-8	BILBAO-10	SEVILLA	LA CORUÑA
Ríos Rosas, 54	Tavern, 1	Fernando el Católico, 53	Dr. Areilza, 39	Salado, 9	R. de la Sagra, 9
Tels. 234 66 00 - 253-48 00	Tel. 211 32 84	Tel. 26 84 75	Tel. 31 02 04	Tel. 27 94 59	Tel. 23 05 06

mod:LED 3

Depósito Legal: M. 5444 - 1971 - Torreangulo, Arte Gráfico