SECCION DE IMAGEN

Angiografía por sustracción digital en fístulas arterio-venosas de pacientes en hemodiálisis

J. I. Bilbao* / F. García Delgado* / I. Simón* / D. Aquerreta*

RESUMEN

Se presenta nuestra experiencia en, aproximadamente, cincuenta estudios vasculares realizados en fístulas arterio-venosas de pacientes en hemodiálisis. La técnica de exploración se detalla ampliamente.

Creemos que la incorporación de la angiografía por sustracción digital en el diagnóstico a esta patología ha supuesto un gran avance, ya que las imágenes obtenidas son de excelente calidad con baja cantidad de contraste.

Introducción

Las técnicas de diálisis suponen un tratamiento eficaz de la insuficiencia renal crónica avanzada, proceso que afecta aproximadamente a veintidós mil personas en España [1].

Actualmente se utilizan dos técnicas de diálisis, la peritoneal y la hemodiálisis, la cual se utiliza en nuestro país [1] en 7.675 personas, según cifras del 31-12-1985.

La hemodiálisis precisa, aparte del instrumental necesario, un acceso permanente y asequible al sistema circulatorio.

En 1960 [2] se empezaron a realizar cortocircuitos arterio-venosos externos, actualmente en desuso.

En 1966 Brescia y Cimino idearon un método con el que se realizaba una auténtica anastomosis quirúrgica entre una arteria (frecuentemente la arteria radial) y una vena periférica, con lo que ésta se arterializa y permite una fácil punción [3].

Por desgracia las fístulas arterio-venosas de diálisis no están exentas de complicaciones (Tabla I), siendo la trombosis la más importante, lo que obliga a realizar frecuentes estudios radiológicos de las mismas [4].

El objetivo del presente trabajo es la presentación de nuestra experiencia en el estudio radiológico de fístulas arterio-venosas de pacientes en hemodiálisis mediante angiografía por sustracción digital, resaltando las indudables ventajas de esta técnica respecto a la angiografía convencional.

Tabla I. INDICACIONES PARA LA REALIZACION DE ASD EN PACIENTES PORTADORES DE FISTULA ARTERIO-VENOSA

- Disminución de flujo arterial, incluida trombosis.
- Aumento de resistencia venosa.
- Fiebre de origen desconocido.
- Formación de un aneurisma.
- Sospecha de alto flujo por fallo cardiaco.
- Otras.

Método de exploración

Durante los dos años que viene funcionando la Unidad de Radiología Vascular de la Clínica Universitaria, hemos realizado unas cincuenta exploraciones a pacientes con fístulas arteriovenosas para hemodiálisis, todas ellas en pacientes ambulatorios.

La técnica utilizada consiste en la punción con una aguja teflonada del calibre 18 gauge de la arteria braquial. Cuando esta punción resulta dificultosa, colocamos una aguja del n.º 19 o una aguja teflonada del calibre 20 gauge en la vena proximal a unos 2 cm por encima de la fístula; con el fin de rellenar retrógradamente todas las estructuras vasculares arterio-venosas, colocamos un manguito de compresión arterial a 20 mmHg por encima de la presión arterial a la altura del brazo.

El contraste utilizado es iónico y normo-osmolar (ioxaglato diluido al 50 %), en unas cantidades totales entre 5 y 30 cc. El número de proyecciones, con diferentes angulaciones, que realizamos sobre la fístula es variable pudiendo oscilar entre 2 y 6. Es conveniente anotar que toda exploración debe incluir las venas de drenaje incluyendo la subclavia.

Resultados

Con esta técnica no hemos tenido ninguna complicación y los resultados diagnósticos han sido muy satisfactorios, con una eficacia superior al 95 %.

A continuación se muestran algunos ejemplos de fistulografías patológicas que han podido ser correctamente diagnosticadas con este método (Figs. 1-4).

* Servicio de Radiología. Clínica Universitaria. Facultad de Medicina. Universidad de Navarra. Pamplona.

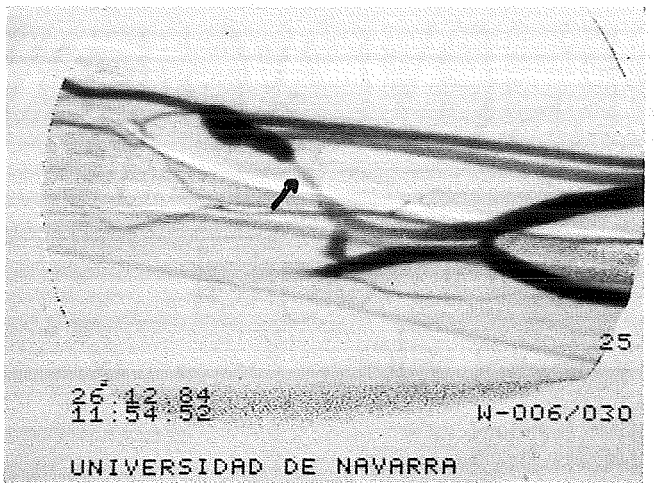

Fig. 1.—*Inyección en arteria braquial. Gran estenosis en zona inicial de vena proximal (flecha).*

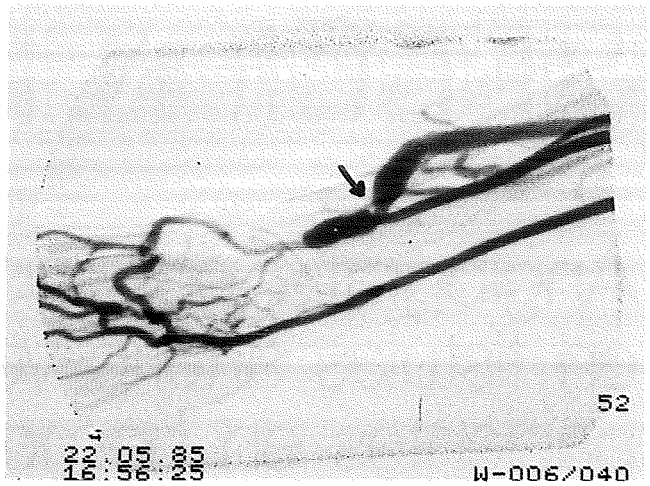

Fig. 2.—*Inyección en arteria braquial. Importante estenosis concéntrica en el origen de la vena proximal (flecha).*

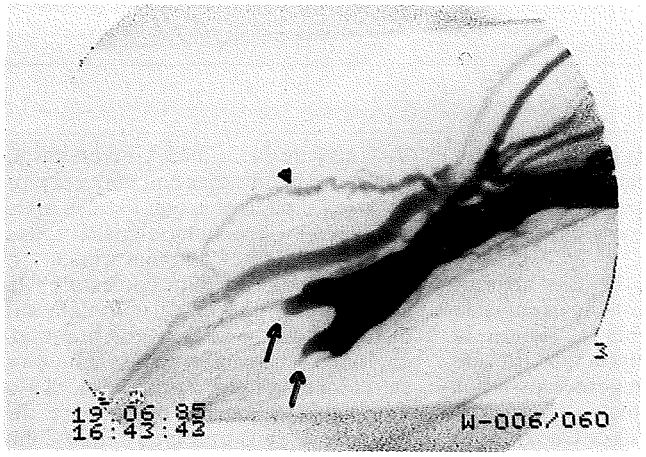

Fig. 3.—*Inyección en vena proximal. Gran dilatación de vena proximal con estenosis muy importantes en el pliegue antecubital (flechas). Presencia de múltiples venas colaterales (cabeza de flecha).*

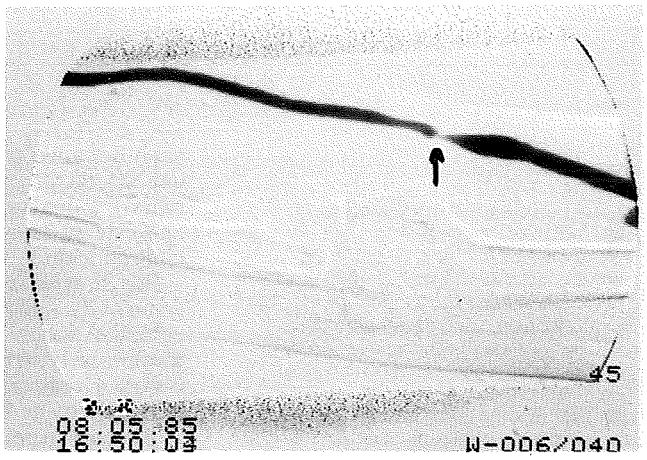

Fig. 4.—*Inyección en vena proximal. Estenosis concéntrica en vena proximal (flecha).*

Discusión

La angiografía por sustracción digital (ASD) es una técnica radiológica de reciente adquisición cuya utilidad en el diagnóstico de patología arterial ha sido ampliamente reseñada por gran cantidad de publicaciones [5-7]; su utilidad tanto en inyecciones venosas [8, 9] como arteriales [10, 11] ha quedado perfectamente constatada.

La ASD no ha sido utilizada solamente en patología arterial, siendo también amplia la experiencia de múltiples grupos en el diagnóstico de patología venosa [12]. Sin embargo, la utilización de este método diagnóstico en la valoración de fístulas quirúrgicas arterio-venosas en pacientes de hemodiálisis no ha sido muy comentada.

En nuestra opinión, la ASD, debido a la sustracción y realce de imágenes que ofrece, presenta la gran ventaja de la poca cantidad de medio de contraste necesaria para cada inyección, ya que con aproximadamente 20 cc de contraste (diluidos al 50 % en suero fisiológico) podemos visualizar perfectamente el estado de la fístula en varias proyecciones.

Nuestro equipo ofrece la posibilidad de obtener 25 imágenes por segundo, durante 30 segundos, gracias a lo cual las imágenes serían similares, si no superiores, a la de la "cine-fistulografía" propugnada por algunos autores [12, 13].

Sobre la técnica de realización de la exploración existe controversia en la literatura según el lugar que se debe utilizar para la colocación de la aguja o catéter. Son varias las publicaciones que recomiendan la punción de la vena proximal de la fístula colocando un manguito 20 mmHg por encima de la presión arterial a nivel de la arteria humeral; con ello obtendremos un relleno retrógrado de toda la fístula. Otros opinan que la punción de la arteria braquial, aunque no exenta de riesgo, permite valorar correctamente todo el estado de la fístula. Nosotros utilizamos la arteria braquial y, cuando ésta presenta dificultades para su cateterización, puncionamos directamente la vena proximal de la fístula (colocando un manguito arterial).

En aproximadamente cincuenta exploraciones realizadas, los resultados diagnósticos obtenidos han sido muy satisfactorios, con un alto índice de calidad de las imágenes y muy bajo o prácticamente nulo número de complicaciones. Creemos que la introducción de la ASD al arsenal diagnóstico ha supuesto una gran ventaja para estos pacientes.

Bibliografía

1. Oules R, Fassbinder W, Broyer M y cols. *Combined report on regular dialysis and transplantation in Europe,* XVI, 1985. Editado por "European dialysis and transplantation association". Londres 1986.
2. Quinton W, Dillard D y Scribner BH. *Cannulation of blood vessels for prolonged hemodyalysis.* Transactions of the American Society of Artifial Internal Organs 6: 104-109, 1960.
3. Brescia MJ, Cimino JE, Appel K y cols. *Chronic hemodialysis using venipuncture and a surgically created arteriovenous fistula.* N Engl J Med 274: 1.089-1.092, 1966.
4. Gothlin J y Lindstedt E. *Angiographic features of Cimino-Brescia fistulas.* AJR 125 582-590, 1975.
5. Mistretta CA, Crummy AB y Strother CM. *Digital angiography: a perspective.* Radiology 139: 273, 1981.
6. Wagner ML, Singleton EB, Egan ME y cols. *Digital subtraction angiography in children.* AJR 140: 127-130, 1983.
7. Levin DC. *Digital subtraction angiography; myths and reality.* Radiology 151: 830, 1984.
8. Neufang NFR y Friedman G. *Indications for intravenous and intraarterial digital subtraction angiography (DSA) in the diagnosis of cerebrovascular insufficiency.* Europ J Radiol 5: 139-146, 1985.
9. Riederer SJ y Kruger RA. *Intravenous digital subtraction: a summary of recent developments.* Radiology 147: 633-636, 1983.
10. Bunker SR, Cutaia FI, Fritz AL y cols. *Femoral intraarterial digital angiography: an outpatient procedure.* AJR 141: 593-596, 1983.
11. Ariyama J, Shimaguchi S, Suyama M y Shirakabe H. *Intraarterial digital subtraction angiography in the diagnosis and treatment of gastro-intestinal disorders.* Gastrointest Radiol 11: 177-182, 1986.
12. Arlart IP. *Angiografía por sustracción digital (ASD) de las venas pélvicas.* Electromédica 52: 144-149, 1984.
13. Hunter DW, So SKS, Castañeda-Zúñiga WR y cols. *Failing or Thrombosed Brescia-Cimino Arteriovenous Dialysis Fistulas.* Radiology 149: 105-109, 1983.

DIGITAL SUBSTRACTION ANGIOGRAPHY IN ARTERIOVENOUS DIALYSIS FISTULAS

Summary

Our experience in about fifty explorations performed in patients with arterio-venous fistulas for hemodialysis is presented. The method of exploration is widely detailed.

We think that the adquisition of the digital subtraction angiography in the diagnostic of this specific pathology is a great advance because the images are of excellent quality and the volume of contrast administred is low.

COLECCION CIENCIAS MEDICAS – LIBROS DE ENFERMERIA

CUIDADOS INTENSIVOS

(3.ª edición)

Autores: Diego Martínez Caro
M.ª Carmen Asiáin

1987. ISBN 84-313-0406-5. 218 págs. 3.250 ptas.
(Precio sin incluir el 6 % de I.V.A.)

INDICE:

I. El sistema de cuidados intensivos. II. Estado general. III. Subsistema respiratorio. IV. Subsistema circulatorio. V. Subsistema de los líquidos corporales.

APENDICES:

I. Control de los pacientes. II. Determinaciones de laboratorio. III. Aparatos de uso frecuente.

EUNSA
EDICIONES UNIVERSIDAD DE NAVARRA, S. A. - Apdo. 396 - Tel. (948) 256850* - 31080 PAMPLONA (ESPAÑA)

VOLTAREN®

GRUP CREATIU CECARRA

ANTIINFLAMATORIO
ANALGESICO
ANTIRREUMATICO

AMPLIA GAMA PARA
MUY DIVERSAS NECESIDADES
TERAPEUTICAS

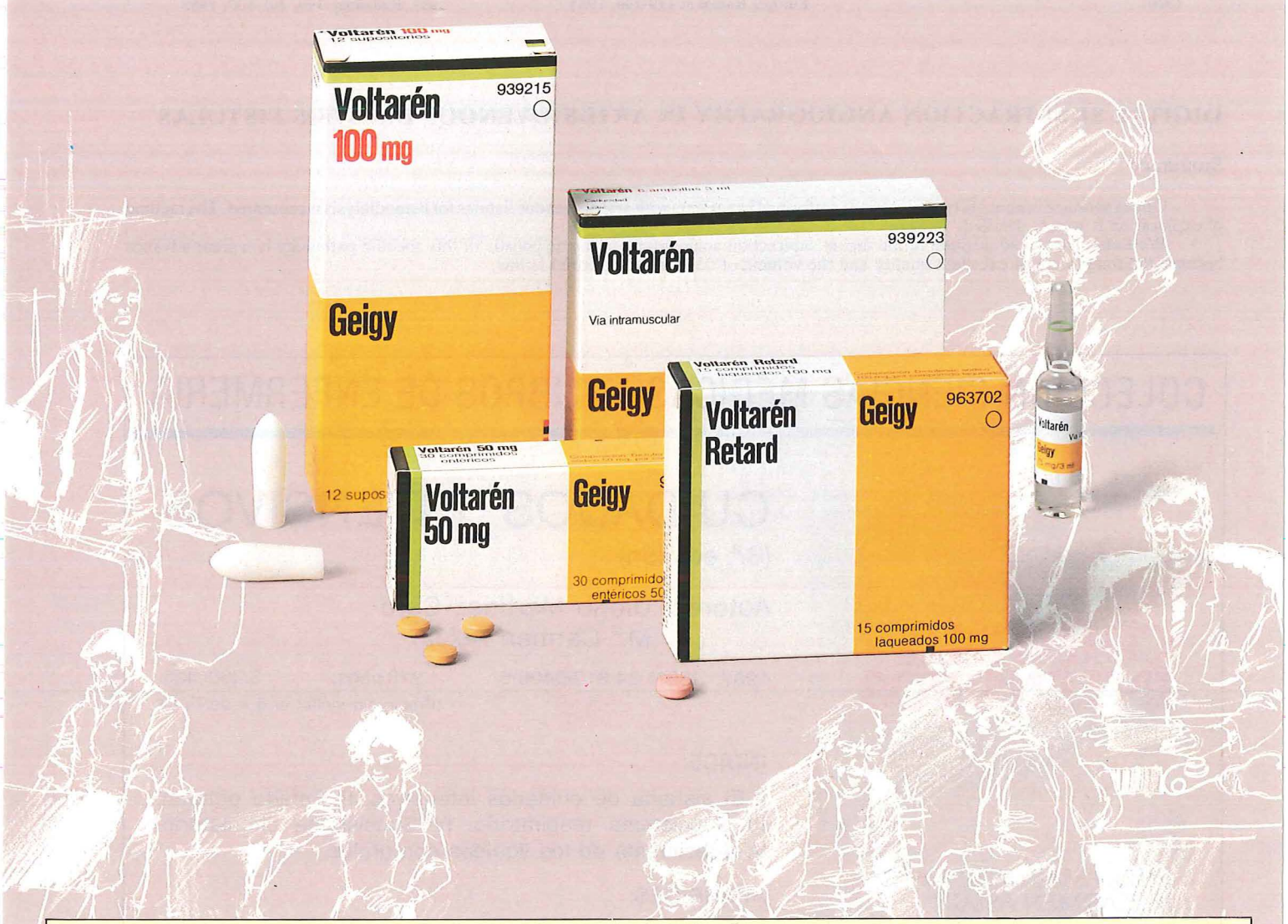

Composición: Diclofenac sódico. **Indicaciones:** Afecciones reumáticas inflamatorias y degenerativas: artritis reumatoide, espondilartritis anquilopoyética, artrosis, espondilartrosis. Síndrome doloroso de la columna vertebral. Reumatismo extraarticular. Ataque agudo de gota. Procesos inflamatorios y dolorosos de origen no reumático, como inflamaciones y tumefacciones postraumáticas. Cólico renal y biliar. Dismenorrea primaria. **Posología:** De ataque y en los casos agudos, 3 comprimidos de 50 mg., administrados en 2-3 tomas, o bien, 1 comprimido durante el día y 1 supositorio por la noche. De mantenimiento, para tratamiento prolongado y en casos crónicos, 1 comprimido «retard» de 100 mg. ó 1 supositorio ó 2 comprimidos de 50 mg. al día. Ampollas, para el tratamiento de casos agudos o como inicio del tratamiento: 1 ó, excepcionalmente 2 ampollas diarias, durante unos pocos días. **Contraindicaciones:** Ulcera gastroduodenal. Alergia al ácido acetilsalicílico u otros inhibidores de las prostaglandinas. **Incompatibilidades:** No se han descrito. Como ocurre con todos los antiinflamtorios no esteroides, su administración simultánea con sales de litio puede comportar un aumento plasmático de dicho metal. **Efectos secundarios:** Al inicio del tratamiento, pueden presentarse molestias epigástricas, eructos, náuseas, diarrea, cefaleas o vértigos, todos ellos de carácter leve y transitorio. Excepcionalmente, manifestaciones cutáneas de tipo exantemático, edemas periféricos, leve aumento de las transaminasas, reacciones anafilactoides o hemorragia gastrointestinal. **Observaciones:** Vigilancia en pacientes hepáticos o renales graves y con antecedentes de úlcera gastroduodenal. No son de esperar alteraciones hematológicas, pero, en tratamientos prolongados, será conveniente controlar el cuadro hemático. **Intoxicación:** No se conocen casos. **Presentación y P.V.P. IVA:** Envase con 30 comprimidos entéricos de 50 mg.: 907 ptas. Envase con 15 comprimidos «retard» laqueados de 100 mg.: 919 ptas. Envase con 12 supositorios de 100 mg.: 753 ptas. Envase con 6 ampollas de 75 mg.: 369 ptas.

GEIGY DIVISION FARMACEUTICA Apartado 1628 Barcelona