

Empleo de aloinjerto óseo en la reparación quirúrgica de fracturas del platillo tibial

C. Villas, G. Mora, F.J. Arriola

Departamento de Cirugía Ortopédica y Traumatología. Clínica Universitaria. Facultad de Medicina. Universidad de Navarra

RESUMEN. Cada vez es mayor el número de indicaciones posibles en el uso de aloinjertos en patología osteoarticular. Muchas veces supone una alternativa válida frente al uso de autoinjerto, evitando así la morbilidad que conlleva la extracción del injerto del propio paciente. Presentamos 6 casos de fractura de platillo tibial externo en las que existía depresión central y hundimiento de la superficie articular (tipo B3 según la clasificación AO) en cuyo tratamiento quirúrgico se ha utilizado el injerto óseo de banco (fragmento de cabeza femoral tallada a medida) para el soporte del platillo tibial deprimido una vez levantado y conseguida la congruencia articular. En todos los casos se obtuvo un resultado satisfactorio en cuanto a la función de soporte y a la consolidación sin existir complicaciones per o postoperatorias.

SUMMARY. The number of indications of the allografts is increasing in bone and joint pathology treatment. With this good alternative, it is possible to avoid the morbidity sometimes observed in patients in which autograft is used

We present 6 cases of fractures of the external tibial plateau type B3 (AO classification) treated using bone allograft (a piece of femoral head) as a support of the tibial plateau after to get a proper reduction of the fractures. In all the cases we got good results in the support function of the allograft as in consolidation, with no complication.

(Rev Med Univ Navarra 1996; 40: 13-18).

Palabras clave

Aloinjertos, fracturas, rodilla, tibia.

Key words

Allografts, fractures, knee, tibia.

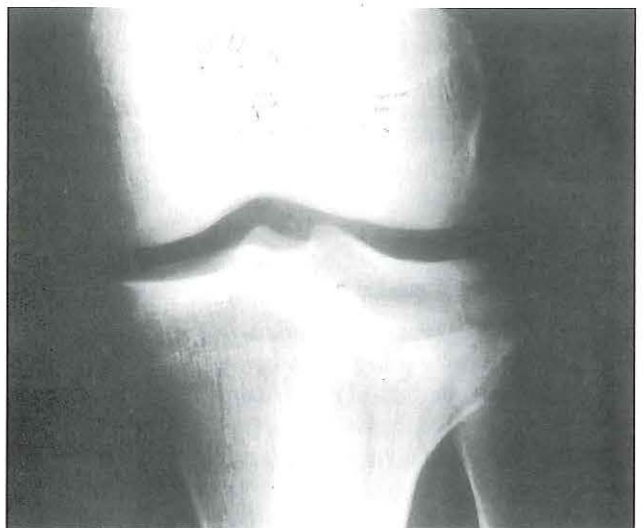Correspondencia

Prof. Carlos Villas
Dpto. Cirugía Ortopédica y Traumatología
Clínica Universitaria
Avda. Pío XII, 36
31080 Pamplona

Introducción

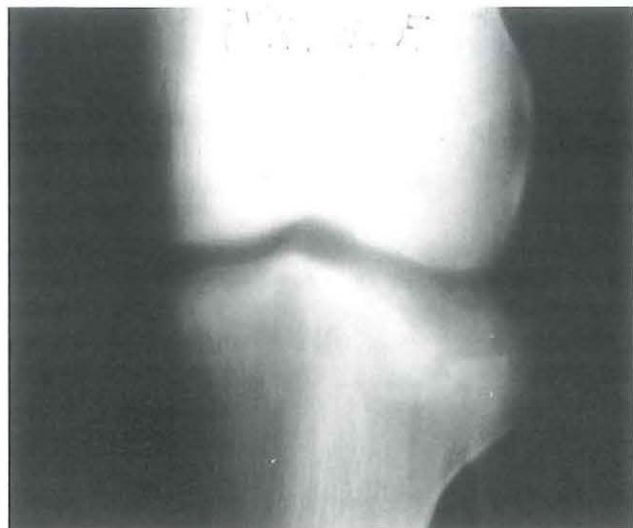El empleo de injertos óseos autólogos en cirugía ortopédica y traumatología es una técnica antigua. El primer caso que se tiene registrado data de 1668 (5). Las indicaciones para su uso incluyen retardos de consolidación de fracturas y pseudoartrosis, defectos óseos tras traumatismo, infección o tumor; facilitar las artrodesis, aumentar el lecho óseo en cirugía de artroplastia, etc.. Habitualmente la zona dadora de injerto autólogo es el

Fig. 1



Varón de 19 años. Accidente de tráfico. Fractura del platillo tibial externo. Radiografía AP.

Fig. 2



Paciente de la figura 1. Tomografía lineal en la que se aprecia el hundimiento del platillo tibial.

hueso ilíaco, si bien se pueden utilizar la tibia, el peroné, cóndilos femorales u otras zonas en casos más concretos (olécranon, metáfisis distal del radio, etc..) (1,5,6).

En las últimas décadas ha venido prodigándose el uso de los aloinjertos sobre todo en la reconstrucción de grandes defectos óseos ocasionados por la cirugía oncológica de conservación de extremidades (1,3,4) o en las grandes artrodesis del raquis (9). Otros casos, sin embargo, llevan al límite la indicación de los aloinjertos, como podría ser su uso en el tratamiento de la pseudoartrosis de escafoides en la que el aporte de hueso que se precisa es escaso. Entre estos dos polos se sitúa una amplia gama de posibilidades o indicaciones de los aloinjertos óseos, algunas de ellas discutibles en cuanto a sus ventajas e inconvenientes. Una de estas posibilidades es el uso en el tratamiento de las fracturas del platillo tibial.

Estas fracturas suponen un 1% de todas las fracturas y un 8% de las fracturas del adulto. La importancia de estas fracturas viene determinada por su variedad y complejidad, pero sobre todo por el hecho de afectar a una parte integral en el mecanismo de la rodilla y como consecuencia las alteraciones funcionales que esto puede conllevar. Su tratamiento puede ser ortopédico o quirúrgico. Los tratamientos ortopédicos (férulas, escayolas, tracción y reducción cerrada) suelen reservarse para fracturas con poca depresión o desplazamiento. En fracturas más complejas el tratamiento

quirúrgico es el indicado si se quiere conseguir la mayor integridad articular posible. Para ello suele ser necesario la reducción abierta mediante levantamiento del fragmento deprimido hasta conseguir una perfecta congruencia articular, lo cual crea una pérdida relativa de sustancia (por compresión) que requiere un relleno óseo y eventual osteosíntesis de soporte. Además, habrá que asociar la reparación de los tejidos blandos (meniscos y ligamentos) que lo precisen. (11).

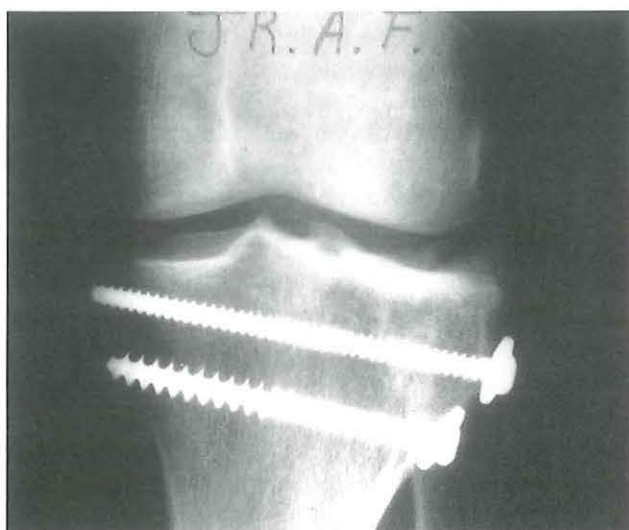
El objetivo del trabajo es destacar la posibilidad de utilizar aloinjerto óseo en el tratamiento de este tipo de fracturas, comentando las ventajas que esto puede conllevar así como los resultados funcionales obtenidos, equiparables a la cirugía con injerto autólogo.

Presentamos una experiencia de 6 casos de fracturas de meseta tibial externa con hundimiento en los que se juzgó ventajoso la utilización de aloinjerto en su tratamiento.

Material y métodos

Se estudiaron 6 pacientes con fractura de platillo tibial externo tipo B3 (según la clasificación AO (10)) en cuyo tratamiento quirúrgico se ha utilizado el injerto óseo de banco (fragmento de cabeza femoral tallada a medida) para el soporte del platillo tibial deprimido una vez levantado y conseguida la congruencia

Fig. 3

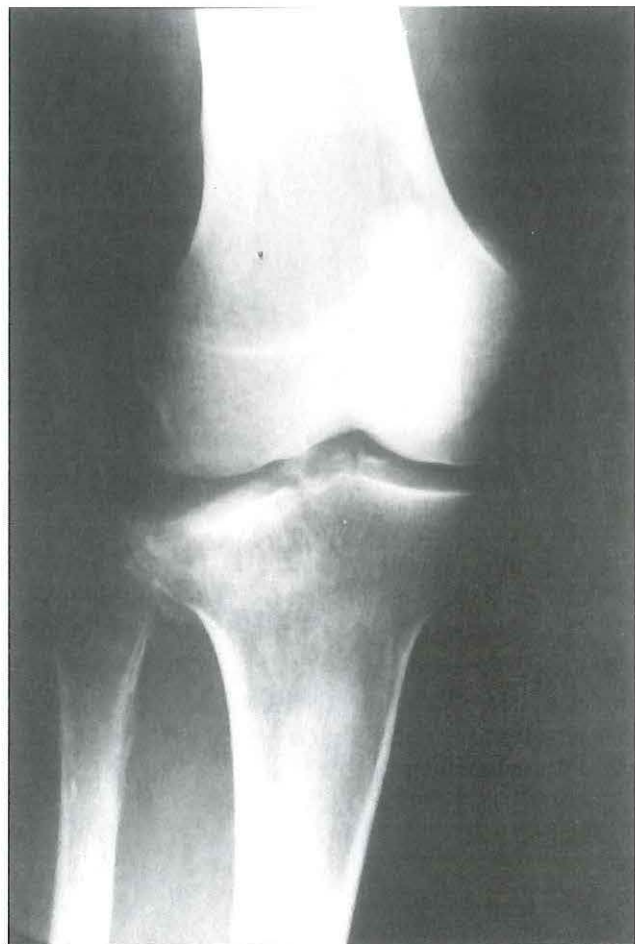

Paciente de la figura 1. Radiografía AP del resultado postoperatorio.

Tabla I

Sexo	Edad	Causa	Partes blandas	Osteosíntesis	Evolución
M	35	Tráfico	---	2 tornillos esponjosa	2,5 años
M	55	Atropello	---	1 tornillo esponjosa	3,5 años
M	19	Tráfico	Desinserción meniscal	2 tornillos esponjosa	2 años
F	23	Esquí	---	2 clavos Smillie	1 año
M	54	Caída en escaleras	---	No	1 año
F	59	Caída en la calle	---	Placa con tornillos	1 año

Fig. 4



Varón de 54 años. Caída desde 3 metros. Fractura del platillo tibial externo. Radiografía AP.

articular. La fractura proximal de tibia tipo B3 presenta hundimiento articular y fractura de la cortical externa. En la radiografía antero-posterior se distingue un ensanchamiento de la meseta tibial, y en la radiografía de perfil, se detectan los desplazamientos en el plano sagital de la zona de hundimiento articular, ya sea anterior o posterior (10). En ocasiones una tomografía lineal de la fractura puede ayudar a delimitar correctamente el trazo de la misma.

Se trata de 4 varones y 2 mujeres con una edad media de 40.8 años (19-59) de los cuales se tiene un seguimiento medio de 2 años (1-3,5) (Tabla 1).

En los casos presentados la técnica quirúrgica fue reducción abierta con abordaje longitudinal externo y relleno del defecto óseo subyacente., precisando 5 de ellos una osteosíntesis para reafirmar la estabilización (se empleó placa en 1 caso, tornillos de esponjosa en 3 casos y clavos de Smillie en 1 caso).

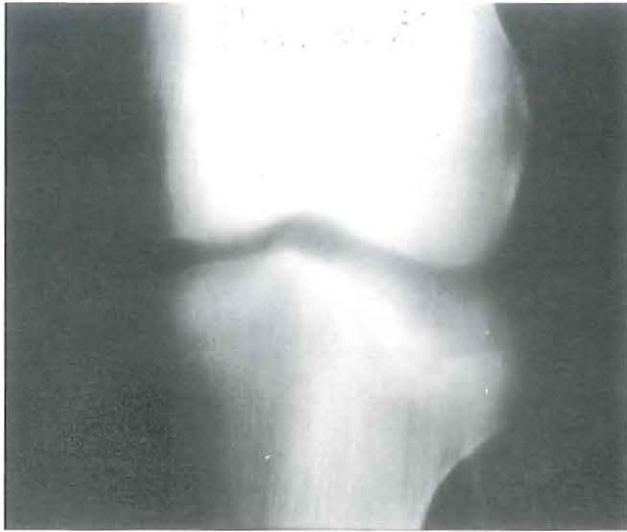
En los 6 casos se permitió la carga progresiva al mes y medio y completa a los 3 meses. Se mantuvo una inmovilización de 3 semanas cuando se reparó una desinserción meniscal periférica. En estos casos se inició la movilización -activa y pasiva- al retirar el yeso; en el resto, la movilización se inició en el postoperatorio inmediato de forma continua pasiva mediante dispositivo tipo KINETEC®.

Resultados

No hubo complicaciones operatorias o postoperatorias en ningún caso.

A los 6 meses de evolución todos presentaban una movilidad completa, llevaban a cabo una vida normal, incluyendo actividad deportiva y ocasionalmente alguna molestia.

Fig. 5

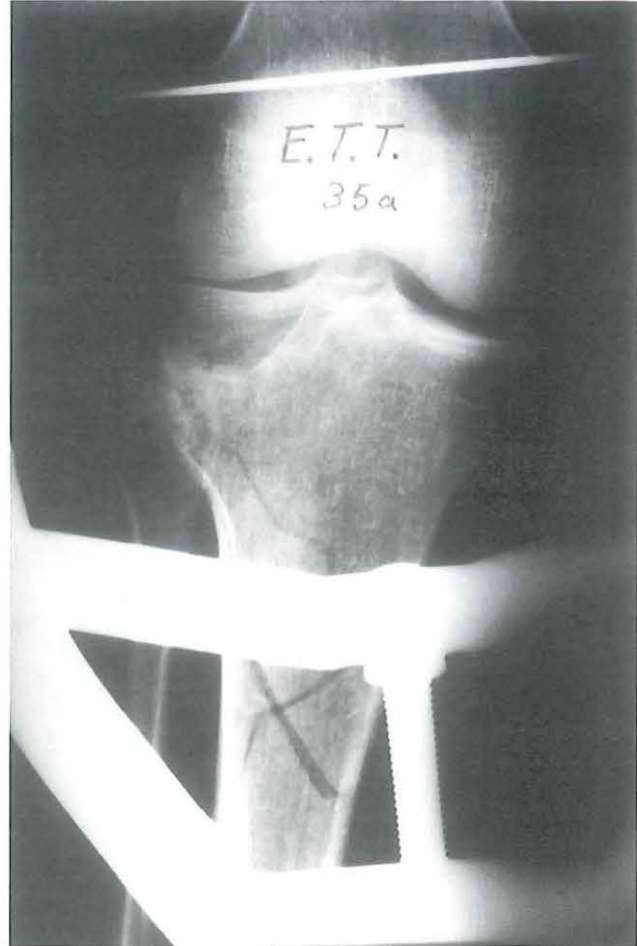

Paciente de la figura 4. Radiografía AP postoperatoria. Se aprecia el injerto encastrado en la zona metafisaria sin necesitar osteosíntesis de soporte.

En todos los casos se produjo una normal incorporación del injerto sin pérdida de reducción, ni siquiera en el caso sin osteosíntesis. No pudimos precisar el tiempo de consolidación dado que al ser colocado el injerto a presión en un área de bordes esponjosos, ya desde el principio no se observaba línea o borde radiotransparente alrededor del injerto (Fig. 1 a 7).

Al final del seguimiento (1 a 3,5 años, X=2)) la actividad y movilidad eran completas en todos los pacientes y sólo 2 presentaban alguna molestia ocasional en relación con el ejercicio superior al habitual (Tabla 2).

Fig. 6



Paciente de 35 años. Accidente de tráfico. Fractura del platillo tibial externo y metafisaria. Radiografía AP.

Tabla II

Resultados				
Caso	Complicaciones	Movilidad (6m)	Injerto	Situación final
1	No	Completa	Incorporado	Normalidad
2	No	Completa	Incorporado	Normalidad
3	No	Completa	Incorporado	Normalidad
4	No	Completa	Incorporado	Normalidad
5	No	Completa	Incorporado	Dolor ocasional
6	No	Completa	Incorporado	Dolor ocasional

Discusión

Actualmente son bien conocidos los problemas que presentan los aloinjertos, principalmente la infección, las fracturas y la reabsorción del injerto (2,8,12). Respecto a las fracturas suelen producirse casi exclusivamente en aloinjertos voluminosos de la cirugía oncológica de conservación de extremidades. Además de que el tiempo de descarga que se indica en el tratamiento de las fracturas de meseta tibial es suficiente para que se produzca la consolidación, el hecho de que el injerto sea hueso esponjoso firme favorece que esta sea sin reabsorción ni fractura del injerto. Por su parte, la infección, relativamente frecuente en grandes aloinjertos, es rara en el uso de aloinjertos de pequeño tamaño procedentes de cabeza femoral (7,12). No hemos encontrado referencias prácticas previas sobre el uso de aloinjertos en las fracturas de meseta tibial externa.

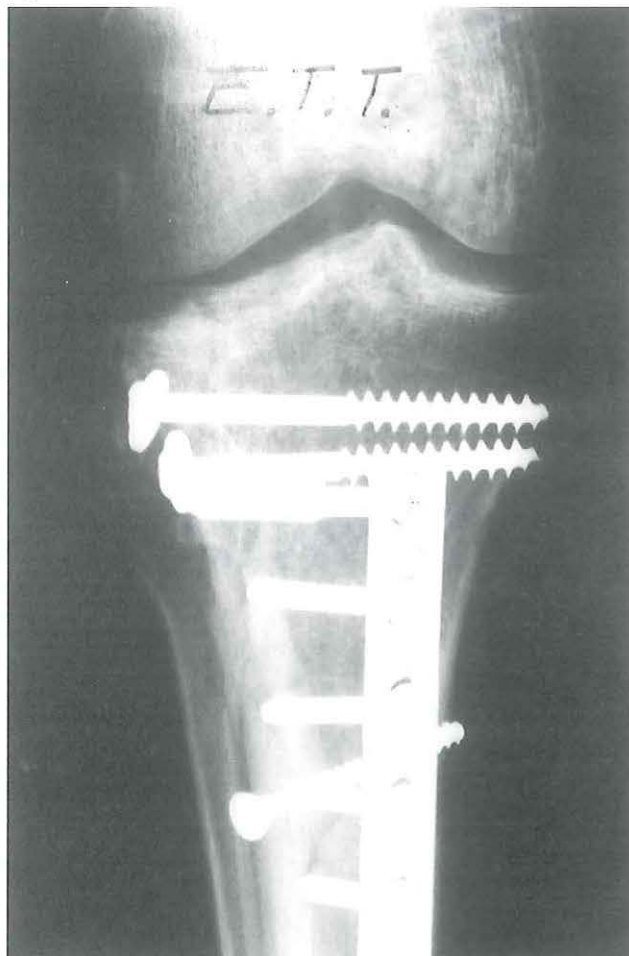No ha sido posible determinar el momento en que tuvo lugar la consolidación ya que desde el momento de la intervención el aspecto radiológico era como si de hueso ya incorporado se tratase (al ser injerto esponjoso con mínima porción de cortical encastrado en hueso metafisario, a su vez esponjoso). No obstante, la consolidación fue satisfactoria en todos los casos con la pauta postoperatoria seguida.

En cualquier caso, el lado positivo de la utilización del aloinjerto sería el no tener que hacer otra herida quirúrgica para extraer el injerto autólogo, reduciendo por tanto la morbilidad y el tiempo quirúrgico. Por este principio la extracción de injerto de cresta ilíaca, u otra zona, sería siempre de segunda elección y sin embargo pensamos que debe ser al contrario; no debemos olvidar que el mejor injerto es el autólogo y que el uso de injerto heterólogo también tiene sus riesgos.

En otras localizaciones quizá no se de tan bien como en ésta, el platillo tibial, el encastrado del injerto con contacto a presión entre esponjosa y esponjosa.

En casos de politrauma, con heridas en pelvis o alguna contraindicación de táctica operatoria o contaminación del posible campo dador pensamos que el

Fig. 7



Paciente de la figura 6. Radiografía AP postoperatoria.

aloinjerto es una buena alternativa en el tratamiento de estas fracturas para la estabilización y soporte del segmento tibial deprimido, proporcionando unos buenos resultados funcionales y evitando la morbilidad en la obtención del injerto. Este tipo de fracturas no se presenta, habitualmente, de forma abierta, pero si así fuese no estaría indicado el uso de aloinjerto.

BIBLIOGRAFIA

1. Amillo S; Cañadell J: Banco de huesos y otros tejidos del sistema musculoesquelético. Monografías de Ortopedia. Departamento de Cirugía Ortopédica y Traumatología. Clínica Universitaria. Facultad de Medicina. Universidad de Navarra. Pamplona, 1987.

2. Berrey, B.H.; Lord, C.F.; Gebhardt, M.C., y Mankin, H. J.: Fractures of allograft: Frequency, treatment and end-result. J. Bone Joint Surg., 72A:825-833,1990.

3. Cara, J. A., y Cañadell, J.: Limb salvage for malignant bone tumors in

young children. J Pediat. Orthop., 14: 112-118, 1994.

4. Cara, J. A.; Gil Albarova, J.; Amillo, S., y Cañadell, J.: Utilización de aloinjertos masivos en la cirugía reconstructiva tumoral. Rev. Ortop. Traum., 36:8-16, 1992.

TRABAJOS ORIGINALES

5. Chapman, M. W.: Operative Orthopaedics. Second Edition. J.B. Lippincott Company. Philadelphia, 1993.

6. Crenshaw, A.H.: Campbell's Operative Orthopaedics. Eighth Edition. Mosby Year Book. 1992.

7. Hart, M. M.; Campbell, E.D, Jr.; and Kartub, M.G.: Bone Banking. A cost effective method for establishing a community hospital bone bank. Clin. Orthop. 206: 295-300, 1986.

8. Lord, C.F.; Gebhardt, M.C., Tomford, W. W., y Mankin, H. J.: Infection in bone allografts: incidence, nature and treatment. J. Bone Joint Surg., 70A:369-376, 1988.

9. Montgomery, D.M.; Aronson, D.D.; Lee, C.L. y LaMont, R.L.: Posterior spinal fusion: Allograft versus autograft bone. J Spinal Dis., 3:370-375, 1990.

10. Müller, M.E.; Algöwer, M.; Schneider, R; Willeneger, H: Manual de osteosíntesis. Técnicas recomendadas por el

grupo de la AO. 3º Edición. Springer-Verlag Ibérica.

11. Rockwood, C. A. Jr.; Green, D. P.; Bucholz, R. W.: Rockwood and Green's Fractures in Adults. Third Edition. J.B. Lippincott Company. Philadelphia, 1991.

12. Tomford, W. W.; Thongphasuk, J.; Mankin, H. J., y Feraro, M. J.: Frozen musculo-skeletal allografts: A study of the clinical incidence and causes of infection associated with their use. J. Bone Joint Surg., 72A: 1137-1143, 1990.

AGENDA DE CONGRESOS

IX REUNION NACIONAL DE LA SECCION DE GINECOLOGIA PSICOSOMATICA

Organiza:

Dpto. de Ginecología y Obstetricia

Fecha: 11-12 octubre 1996

Teléfono: (948) 25 54 00 Ext. 1062

Fax: (948) 17 22 94

III SIMPOSIUM INTERNACIONAL DE CIRUGIA CRANEOFACIAL

Organiza:

Dpto. de Cirugía Plástica, Reparadora y Estética

Fecha: 24-26 Octubre 1996

Teléfono: (948) 25 54 00 Ext. 1960

Fax: (948) 17 22 94

I CURSO NACIONAL DE ENFERMEDAD DE ALZHEIMER

Organiza:

Dpto. de Neurología y Neurocirugía, Unidad de Alzheimer

Fecha: 24 y 25 Octubre 1996

Teléfono: (948) 25 54 00 Ext. 1925

Fax: (948) 17 22 94

Lugar: Aula 5 Edif. Los Castaños. Facultad de Medicina.

REUNION DE GRADUADOS

Los próximos días **19 y 20 de octubre** tendrá lugar en Burgos un Encuentro al que se convoca a todos los antiguos alumnos de la Facultad de Medicina de la Universidad de Navarra. El programa provisional de la reunión es el siguiente:

SABADO 19

12:00 **Conferencia: "Terapia Génica"**

Dr. Jesús Prieto. Director del Departamento de Medicina Interna de la CUN

13:00 **Conferencia: "La Facultad de Medicina en el año 2.000"**

Dr. Pedro Gil. Decano de la Facultad de Medicina

Auditorio de la Casa del Cordón. Caja de Ahorros Municipal de Burgos

14:00 **Comida** de Antiguos Alumnos

19:00 **Santa Misa** en la Catedral de Burgos

21:00 **Ruta de la Luz:** Visita Guiada a los Antiguos Monumentos de Burgos

DOMINGO 20

12:00 Visita cultural

14:00 Comida por promociones

Viajes Intercostas (947-27 68 27) se ocupará de las reservas y de facilitar más información y detalles. **Es muy importante realizar la pre-inscripción cuanto antes para facilitar la organización.**