La alimentación en el enfermo terminal

Grupo de estudios de cuidados paliativos.
SAN SEBASTIAN.

La comida es el medio más cercano que tiene la familia para ofrecer cuidados, afecto y ayuda a un ser querido que se manifiesta cada vez más inapetente conforme progresa su enfermedad.

El apetito y el gusto del enfermo se modifican por muchas causas, especialmente por una comida no bien presentada, su ofrecimiento en demasiada cantidad y por la presencia de diversos síntomas no aliviados como el dolor, náusea, estreñimiento, molestias bucales que dificultan la deglución (micosis), malos olores por úlceras infectadas, la ingesta de medicamentos irritantes para el estómago, tratamientos recibidos, el progreso de la enfermedad, la ansiedad y la depresión. El control adecuado de estos problemas, un cambio en la medicación y el empleo de técnicas de relajación pueden originar una mejoría sensible del apetito.

La familia y el personal que atiende al enfermo deben conocer y comprender: a) que conforme se acerca un paciente a la muerte se vuelve cada vez más desinteresado por la comida y, en menor medida, en la toma de líquidos, b) que los inapetentes son incapaces de disfrutar de una comida abundante, c) que sus necesidades calóricas son ahora mucho menores, y d) que no está comprobado que una terapia nutricional agresiva en estos enfermos pueda mejorar su calidad de vida.

Con estos principios en mente, y buena voluntad, es posible aplicar con éxito los siguientes consejos nutricionales:

1. Siga las orientaciones que dé el enfermo sobre lo que le apetece. Una regla de mucho interés es que «coma poco y a menudo», y «lo que le guste, cuando le apetezca», sin insistirle para que coma más. Las preferencias del paciente pueden cambiar de día en día y aun en el mismo día, y se considerará normal que se desarrollen otras nuevas como el desagrado hacia lo dulce, la selección de los sabores fuertes o que algunos prefieran los helados por no provocarles náuseas.

2. Planifique las comidas como eventos sociales no como hechos nutricionales únicamente, esto es, empiece por mejorar la apariencia personal y la autoestima del paciente mediante su aseo y una buena higiene bucal, ayudándole a sentarse si es posible a la mesa o en la cama. Se procurará crear un ambiente placentero en su entorno con flores, olor a café o pastas, compañía, vajilla, cubiertos atractivos, mantelería, evitando los olores de fritos o de otro origen con una buena ventilación. Se retirará cualquier elemento innecesario de la zona. Muestre actitudes amables y positivas para estimularle a comer.

3. Considere que el color, la textura, variación y el tiempo de la comida pueden favorecer el retorno del apetito. Un aperitivo puede ser un excelente estimulante. Evite, de ser posible, las comidas blandas y amorfas hechas en turmix. Son más apetecibles las comidas adecuadamente aderezadas y presentadas con imaginación, así como servir en copas algunas bebidas de colores vivos. La comida necesita mantenerse caliente mientras el paciente la toma y existen recipientes adecuados para ello. Un horno microondas puede ser muy valioso.

4. Fraccione la comida del día en 6-7 tomas, para presentarla en pequeñas porciones y en pequeños platos. Cada porción será servida separadamente y sin prisa, debiéndose retirar un plato antes de servir el siguiente.

5. El pescado cocido, el puré de patatas o las comidas líquidas se pueden condimentar con un poco de perejil, ajo, cebolla, etc..., o acompañarse de salsa de tomate o una pequeña porción de espinaca. Los huevos revueltos les resultan más sabrosos y son mejor aceptados que en otras formas. Los helados a su vez, serán más apetitosos si se pueden servir con una cucharada de licor sobre ellos o una salsa de frutas, y la leche es más apreciada y agradable para los enfermos terminales cuando está diluida con gaseosa a partes

iguales, y si puede ser, bebida fría, directamente del frigorífico.

6. Los pacientes están más hambrientos generalmente por la mañana y pueden desear de buen agrado un desayuno con huevos, jamón, tostadas, mermelada y leche. Acepte que ésta puede ser la única o principal comida del día.

7. Emplee recipientes pequeños para no desanimar al paciente y prefiera aquellos que tengan un reborde para evitar que se derrame el contenido. Los cubiertos y las tazas deberán ser lo suficientemente ligeros y con asas adecuadas para que faciliten su sujeción por manos deformadas o débiles.

8. Si aparece una aversión a la carne roja por el sabor metálico que adquiere para determinados pacientes, se le ofrecerá carne blanca (pollo), o se intentará disimular el amargor, añadiendo vino y cerveza a salsas y sopas, adobando el pollo, pescado y carne, y con el empleo de condimentadores más fuertes, sumado a una ingestión de líquidos en mayor cantidad.

9. Puede fortalecerse el contenido proteico de las dietas normales añadiendo leche evaporada en polvo o nata a las salsas, puddings o sopas, y mantequilla y/o queso a las pastas, arroces, salsas y otros guisos. También pueden usarse el huevo duro picado o frutos secos. De todas formas, no es conveniente insistir en usar dietas hipercalóricas o hiperproteicas, dado que no tienen mucho sentido en estos momentos.

10. Los suplementos dietéticos se emplearán en los pacientes incapaces de manejar las comidas normales por debilidad, poco apetito o náusea o disfagia. Existen de varios sabores y presentaciones. Tienen la desventaja de que pueden resultar aburridos si se emplean por largo tiempo, pero una ración de uno de estos preparados es capaz de sustituir a la mitad de una comida normal. Deben darse preferentemente por la noche para que no supriman el deseo de las comidas normales en el resto del día, o en pequeñas porciones (50 ml) entre las principales comidas. Un dietista puede ayudar a utilizarlas mejor. Pueden igualmente emplearse por prescripción facultativa algunos medicamentos que estimulan el apetito. Por lo general pierden su eficacia en poco tiempo.

11. En esta etapa terminal pueden reducirse o eliminarse ciertas limitaciones dietéticas si son molestas: comidas sin sal en hipertensos y cardiópatas, o dietas pobres en grasas en los hiperlipémicos, así como las muy ricas en fibras para el estreñimiento o diverticulosis, porque existen otras medidas más sencillas para su solución.

12. En el pronóstico a corto plazo (deterioro de día en día) y en la agonía, la alimentación e hidratación pueden llegar a ser innecesarios, por lo que la dieta se limitará a la ingestión de una pequeña cantidad de líquidos y a los cuidados de la boca, continuando con los otros procedimientos para darle la mayor comodidad posible, particularmente el control del dolor. La sensación de sed asociada a la sequedad de boca puede corregirse colocando hielo triturado en ésta, para que el paciente lo succione cuando le sea imposible beber un vaso o taza, sin necesidad de recurrir a la hidratación parenteral.

13. El apetito también puede mejorar con medidas indirectas como el reajuste de las prótesis dentales al nuevo estado, hecho que puede hacerse periódicamente y a domicilio. Ello además de facilitar la masticación y el lenguaje, contribuye a mejorar el aspecto del paciente. No es razonable pesar al enfermo, y es conveniente comprarle unas nuevas ropas más apropiadas a la presente situación de adelgazamiento, porque como indica Charles Edwards A., «nada es más doloroso para recordar la pérdida de peso, que emplear un par de pantalones que ahora son 3 tallas mayores».

No está por demás recordar que lo que más beneficia al paciente en sus últimos días es que en su atención haya un sincero afecto, afán de servicio, generosidad, ingredientes éstos que alimentarán también a su espíritu.

PATOLOGIA MACROSCOPICA

Editor: F.J. Pardo Mindán

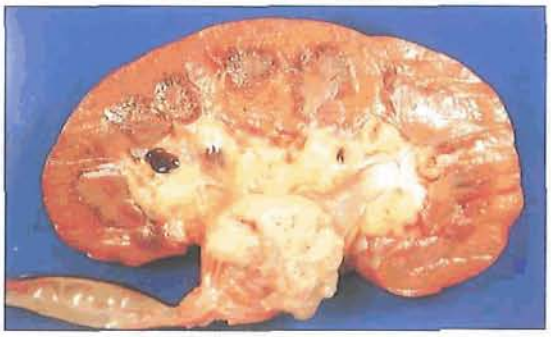

HISTORIA CLINICA:
Paciente varón de 63 años con historia de hematuria, cuya urografía intravenosa revela un defecto de contraste en la pelvis renal derecha.

FOTO MACROSCOPICA:
La pelvis renal muestra una masa polipoide de 2,5 cm de diámetro, blanquecina, friable, de aspecto foliáceo. El resto del perénquima renal muestra congestión vascular.

DIAGNOSTICO:
Carcinoma urotelial de pelvis renal.

Dr. Enrique de Alava.
Departamento de Anatomía Patológica. Clínica Universitaria.

PATOLOGIA MACROSCOPICA

Editor: F.J. Pardo Mindán

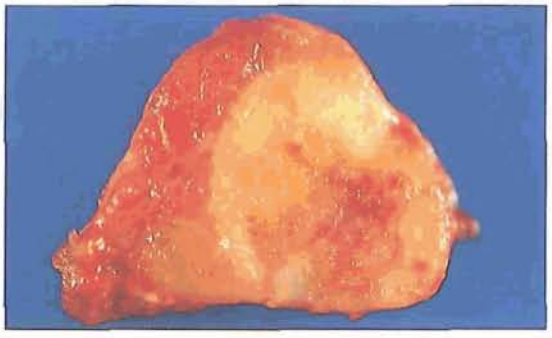

HISTORIA CLINICA:
Varón de 47 años que acude a consulta por presentar un nódulo solitario en el cuello. En la exploración se evidencia un nódulo firme en tiroides y varias adenopatías. En la gammagrafía aparece como un nódulo frío.

FOTO MACROSCOPICA:
La fotografía muestra un corte del lóbulo tiroideo derecho en el que se observa una formación nodular de 2,5 x 2 x 2 cm y bordes irregulares. El nódulo muestra una superficie rugosa y granujienta, con un área central amplia de coloración parda y un halo claro blanquecino periférico.

DIAGNOSTICO:
Carcinoma medular de tiroides.

Dr. Panizo.
Departamento de Anatomía Patológica. Clínica Universitaria.