Ptosis palpebral adquirida. Protocolo de tratamiento

J. M. Serra* / A. Marqués de Moura* / V. Samayoa* / E. Valiente* / V. Paloma*

RESUMEN

Presentamos nuestro protocolo de corrección quirúrgica de ptosis palpebral según los grados de ptosis del párpado superior en situaciones como traumatismos, ptosis senil o ptosis de origen neurogénico.

Introducción

La ptosis del párpado superior o blefaroptosis es la posición anormalmente baja del párpado cuando el ojo está en posición primaria de mirada.

La mayoría de los casos son de origen congénito y constituyen un grupo bien definido. La ptosis adquirida representa entre el 10 y 15 %.

La pseudo-ptosis aparece por causa de una prótesis mal ajustada o con microftalmos o enoftalmos. También puede presentarse cuando el ojo está marcadamente hipotrófico (Tabla I) [1].

La mayoría de casos de ptosis están causadas por cambios distróficos del músculo elevador o por defectos de la aponeurosis del elevador, como desinserción, dehiscencia y rarefacción [2-7]. En este trabajo presentamos nuestra casuística y protocolo de tratamiento de los pacientes tratados en nuestro servicio que presentaban ptosis adquirida.

Varios métodos y técnicas se han utilizado en la corrección de ptosis palpebral; hasta 1811, el tratamiento se hacía únicamente con escisión de piel, que más tarde se acompañó de resección de una elipse del músculo orbicular [8].

* Servicio de Cirugía Plástica, Reparadora y Estética. Clínica Universitaria. Facultad de Medicina. Universidad de Navarra. Pamplona.

En la actualidad y dependiendo del grado de la ptosis, nosotros practicamos exéresis de elipse de piel, músculo orbicular y cartílago tarsal o además de todo lo anterior plicatura de la inserción del músculo elevador y del músculo de Muller o bien suspensión frontal con fascia lata o tendón en los casos extremos.

Tabla I. CLASIFICACION DE LA PTOSIS PALPEBRAL (BEARD)

Ptosis congénita:
- Con función normal del recto superior (ptosis simple)
- Con debilidad del recto superior
- Con síndrome de blefaroquimosis
- Ptosis sinquinética (ptosis de Marcus Gunn)
- Ptosis por mala dirección del tercer nervio

Ptosis adquirida:
- Ptosis neurogénica:
  - Oftalmoplejia traumática
  - Alteración causada por lesiones del tercer nervio craneano
  - Migraña oftalmopléjica
  - Síndrome de Horner
  - Ptosis por esclerosis múltiple
- Ptosis miogénica:
  - Ptosis senil
  - Ptosis hereditaria adquirida tardíamente
  - Oftalmoplejia externa progresiva
  - Miasternia gravis
  - Hipertiroidismo
  - Ptosis esteroidea
- Ptosis traumática
- Ptosis mecánica:
  - Tumor palpebral
  - Blefarocalasia
  - Ptosis cicatricial

Pseudo-ptosis:
- Debida a anoftalmia-microftalmia
- Debida a hipotrofia
- Debida a dermatocalasia

Anatomía quirúrgica

Desde el punto de vista quirúrgico los párpados están compuestos por 2 láminas: *la externa* con piel, tejido celular subcutáneo y músculo, que presenta en su borde libre las pestañas y las glándulas de Zeiss y Moll; y la *lámina interna,* más fina, compuesta por la conjuntiva y tejido fibroelástico tarsal, que es una placa marginal que contiene las glándulas de Meibomio que drenan en su borde libre. Al separar estas dos láminas encontramos la fascia y/o septum orbitario y por debajo de esta, en el párpado superior, la aponeurosis del elevador y el músculo de Muller, que se fija al borde posterior del cartílago tarsal.

La piel pretarsal de los párpados es delgada y flexible a nivel del párpado superior; aquí la progresión de la aponeurosis del elevador por entre los fascículos del músculo orbicular se adhiere a los tabiques interfasciculares y tejido conectivo, así como a la capa profunda de la dermis produciendo indirectamente el surco supratarsal.

La vascularización de los párpados es abundante en su parte interna, a través de los ramos de la arteria oftálmica (arteria palpebral superior) y anastomosis con ramos de la arteria lacrimal y fascial transversa; el retorno venoso está dado por las venas oftálmica, angular y temporal.

La función sensitiva proviene del quinto par y la motora de la rama temporal y cigomática del séptimo par

craneal, siendo la inervación del músculo de Muller dependiente del simpático.

Desde hace algunos años, se reconoce la importancia del complejo elevador/músculo de Muller en la dinámica del párpado superior, conociéndose hoy estructuras antagonistas de su acción como la piel, músculo orbicular y principalmente del tejido fibroelástico, los cuales pueden producir un paro súbito del movimiento de elevación de los párpados. Podemos pues actuar quirúrgicamente de una forma parcial con el objeto de reducir el efecto antagonista y conservar el complejo elevador/músculo de Muller.

El músculo de Muller con su inervación simpática puede afectar el párpado en una extensión de 4 a 5 mm si es estimulado con adrenalina o paralizado con guanetidina al 5 %, pudiendo por su acción involuntaria mantener el párpado elevado durante el estado de vigilia y cerrado cuando se duerme o en situaciones de fatiga.

Técnica quirúrgica

Evaluación pre-operatoria

En la valoración de la ptosis palpebral es importante apreciar la acción del elevador, así como referenciar la posición del párpado normal y de su pliegue supratarsal. La medición de la acción del elevador se realiza mediante un calibrador milimétrico que se coloca sobre el párpado ptósico; se pide al paciente que mire hacia arriba mientras el pulgar de la mano contraria se apoya sobre la ceja impidiendo cualquier tipo de actividad del músculo frontal, que elevaría el párpado. Otros métodos de estudio, como la utilización de la retinoscopia, la electromiografía [9] y el estudio iconográfico con papel milimetrado también son útiles.

Tabla II. CLASIFICACION DE LAS PTOSIS PALPEBRALES

Grado	*Acción del elevador (mm)*
I	>10
II	7–9
III	1–6
IV	0

Tabla III. PROTOCOLO QUIRURGICO DE CORRECCION DE PTOSIS PALPEBRAL

Grado	*Lesión*	*Tratamiento*
I	Ptosis del párpado en que hay un exceso de piel con buena acción del elevador (más de 10 mm)	Escisión elíptica de piel con músculo orbicular
II	Ptosis del párpado con acción moderada del elevador (7-9 mm)	Escisión de piel con músculo orbicular + cartílago tarsal
III	Ptosis del párpado en que hay una deficiente o mínima acción del elevador (1-6 mm)	Escisión de piel + músculo orbicular + cartílago tarsal + plicatura del elevador
IV	Ptosis del párpado con acción nula del elevador	Fijación al músculo frontal

En la tabla II se presenta la clasificación de las ptosis, realizada en base a la intensidad de la acción del músculo elevador.

Procedimiento

La cirugía de la ptosis palpebral a finales del siglo XIX y hasta los años 70 actuaba sobre el elevador, resecándolo por vía conjuntival [10-14], cutánea [15,16] o ambas [17].

La introducción de nuevos conceptos fisiopatológicos [18] ha conducido a resecciones llamadas del tipo parcial (piel + orbicular y/o tarso + conjuntiva) con o sin plicatura o suspensión del elevador.

En los casos de ausencia de acción del elevador se utiliza la suspensión al músculo frontal [19] utilizando una tira de fascia lata autógena [18,20] y siempre que no haya parálisis del nervio facial o su ramo cigomáticotemporal.

Experiencia

Nuestra casuística de tratamiento de la ptosis adquirida desde el año 1983 comprende 12 pacientes, uno de los cuales presentaba ptosis bilateral grado I en un lado y grado II en el lado contralateral de causa senil.

De origen traumático fueron 9 casos, todos ellos debidos a accidente de tráfico. Hubo dos casos de origen tumoral neurógeno, debido a neurofibromatosis que invadía el párpado y región temporal.

Según el grado de ptosis 3 casos eran de primer grado, 5 de segundo grado, 4 de tercer grado y un caso de cuarto grado.

En la tabla III, se muestra la técnica quirúrgica utilizada en cada uno de los cuatro grados de ptosis.

En las figuras 1 a 4, se presentan ejemplos de tratamiento quirúrgico de algunos de nuestros casos intervenidos.

Discusión

Los principales problemas de una cirugía de ptosis de párpado superior son la hiper y la hipocorrección con todas sus consecuencias: en el primer caso el lagoftalmos, y en el segundo la necesidad de una segunda intervención.

La evaluación de un paciente con ptosis de párpado superior conlleva un estudio adecuado de la acción del elevador, sin olvidar la importancia funcional de sus antagonistas, permitiéndonos planificar la cirugía apropiada para cada paciente según su tipo o grado de ptosis. Es muy importante además la resección de los tejidos adecuados, y por ello, se ha protocolizado la técnica de resección según el grado de elevación.

De acuerdo a nuestro protocolo establecido según los grados de severidad de la ptosis, hemos visto que en el grado I, con buena acción del elevador, la simple escisión de una elipse de piel con músculo orbicular es efectiva; sin embargo, en el grado II, además de lo anterior se requiere la acción sobre una importante estructura antagonista como es el cartílago tarsal, habiendo obtenido con su escisión parcial resultados satisfactorios.

A partir del grado III, debido a que la deficiencia de elevador es marcada, siempre completamos el procedimiento efectuado en el grado II con una plicatura del elevador. Y por último, en todos aquellos pacientes que presentan una ptosis grado IV con acción nula o casi nula del elevador, realizamos la fijación al músculo frontal con fascia lata, con resultados aceptables.

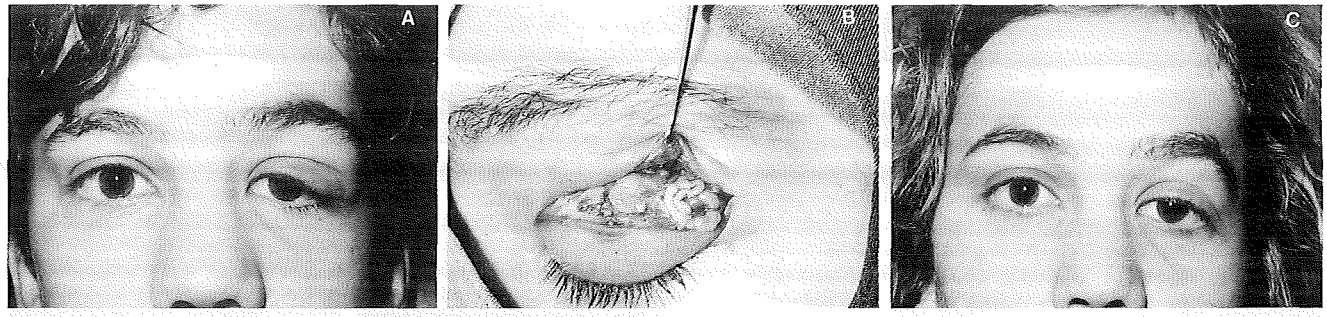

Fig. 1.—*Mujer de 19 años, con ptosis del párpado superior izquierdo grado I como consecuencia de un neurofibroma (A). En un primer tiempo quirúrgico se realizó la exéresis del neurofibroma y después en un segundo tiempo se corrigió la ptosis, mediante escisión elíptica de piel y músculo orbicular (B). En C se muestra la imagen post-operatoria al año de la intervención.*

Fig. 2.—*Varón de 74 años, quien presentaba ptosis senil en ambos párpados, siendo en el lado derecho de grado I y en el lado izquierdo de grado II (A). En el lado izquierdo se realizó exéresis de piel del párpado superior izquierdo y disección del párpado hasta el borde tarsal (B), eversión del cartílago tarsal por vía externa (C) y resección del cartílago tarsal con tijera (D). En E se muestra el fragmento del cartílago tarsal extraído, y en F la sutura por planos. En el lado derecho se practicó resección de piel y músculo orbicular (G) y sutura por planos (H).*

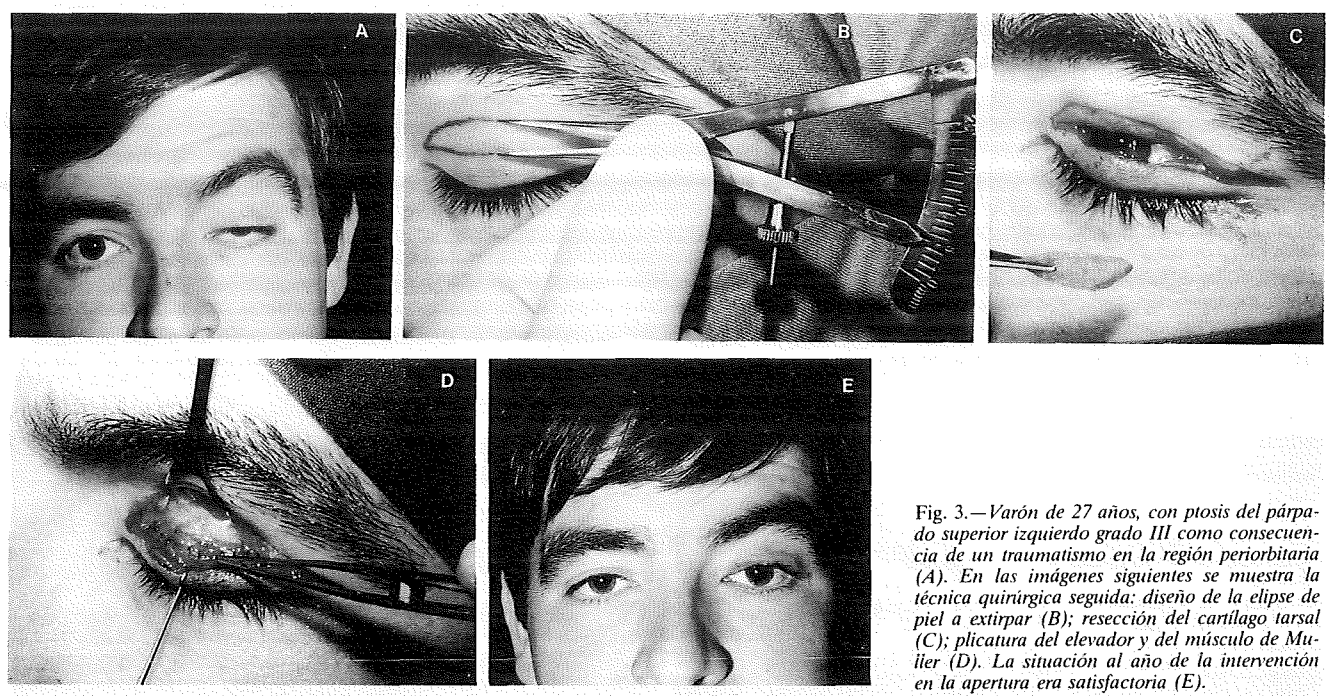

Fig. 3.—*Varón de 27 años, con ptosis del párpado superior izquierdo grado III como consecuencia de un traumatismo en la región periorbitaria (A). En las imágenes siguientes se muestra la técnica quirúrgica seguida: diseño de la elipse de piel a extirpar (B); resección del cartílago tarsal (C); plicatura del elevador y del músculo de Muller (D). La situación al año de la intervención en la apertura era satisfactoria (E).*

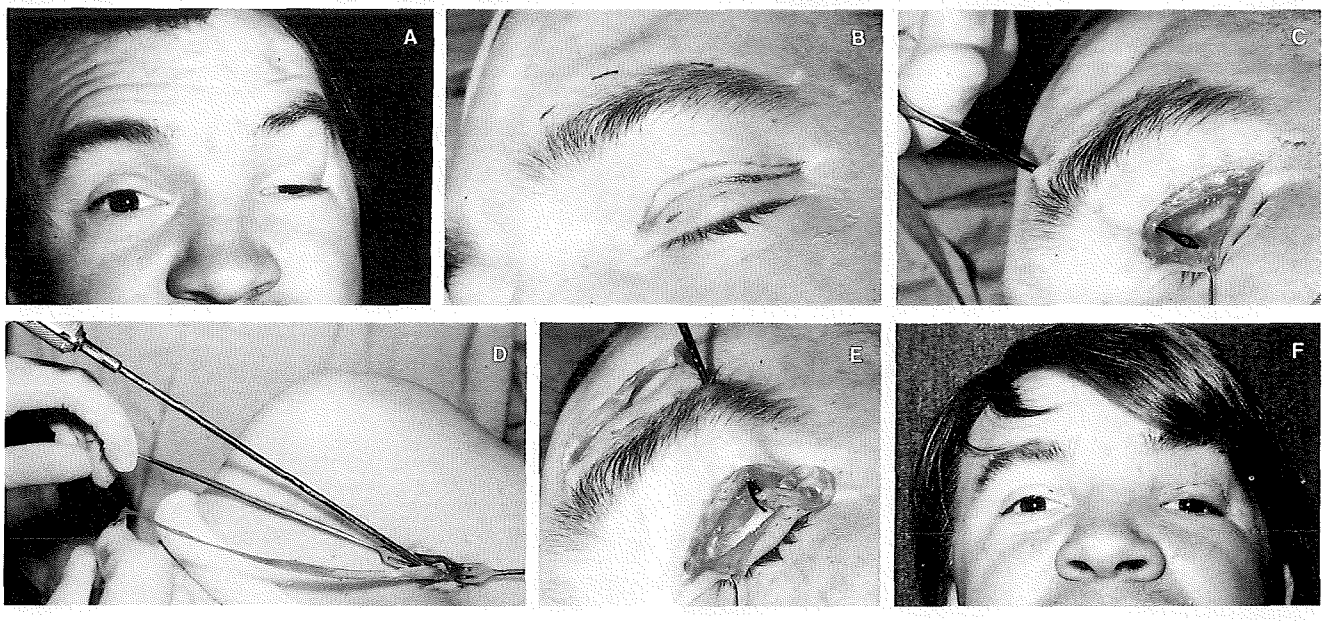

Fig. 4.—*Varón de 30 años, con ptosis del párpado superior izquierdo grado IV como consecuencia de un traumatismo en la región periorbicular (A). La técnica seguida se presenta en las siguientes imágenes: marcaje de las incisiones en párpado y frente (B); exéresis de una elipse de piel y músculo orbicular y creación de un túnel hasta frente (C); extracción de fascia lata (D); sutura de fascia lata a borde tarsal y suspensión frontal (E); se presenta la imagen post-operatoria al año de la intervención (F).*

Bibliografía

1. Beard C. *Ptosis.* C.V. Mosby Company, St. Louis 1976.
2. Anderson RL y Dixon RS. *Neuromyopathological ptosis: A new surgical approach.* Arch Ophthalmol 97: 1.129, 1979.
3. Berke RN y Wadsworth JRC. *Histology of levator muscle in congenital and acquired ptosis.* Arch Ophthalmol 53: 413-428, 1955.
4. Dortzbach RK y Sutula FC. *Involutional blepharoptosis: A histopathological study.* Archr Ophthalmol 98: 11, 2.045-2.049, 1980.
5. Dryden RM y Leibsohn J. *The levator aponeurosis in blepharoplasty.* Ophthalmology 85: 718-725, 1978.
6. Hornblass A, Adachi M, Wolintz A y cols. *Clinical and ultrastructural correlation in congenital and acquired ptosis.* Ophthal Surg 7: 69, 1976.
7. Jones LT, Quickert MH y Wobig JL. *The cure of ptosis by aponeurotic repair.* Arch Ophthalmol 93: 629, 1975.
8. Graefe A Von. *Ophthalmologische Miheilungen Berl.* Klin Wochenscher 4: 319, 1867.
9. Isaksson I y Johanson B. *Structure, function and methods in relation to congenital ptosis.* En *Plastic and Reconstructuve Surgery of the Eye and Adnexa.* Editado por Troutman RC, Converse JM y Smith B. Butterworth, Washington DC 1962.

10. Beard C. *Ptosis.* C.V. Mosby Company, St. Louis 1969.

11. Berke RN. *A Simplified Blaskovics operation for blepharoptosis.* Arch Ophthalmol 45: 460, 1952.

12. Dowman W. Citado por Bader. Report of a chief operation performed at the Royal London Ophethalmic Hospital for the quarter ending 25 de septiembre de 1857, II Eyelid. 51 Operations. Royal London Ophthal Hosp Rep 1: 34, 1859.

13. Fasanella RM y Serval J. *Levator resection for minimal ptosis: Another simplified operation.* Arch Ophthalmol 65: 943, 1961.

14. Iliff CE. *A simplified ptosis operation.* Am J Ophthalmol 37: 529, 1954.

15. Berke RN. *Results of resection of the levator muscle through a skin incision in congenital ptosis.* AMA Arch Ophthalmol 61: 177, 1959.

16. Eversbusch O. *Zur Operation der congenitalen Blepharoptosis.* Klin Monatsbl Augenheilk 21: 100, 1883.

17. De Blaskovics L. *New operation for ptosis with shortening of the levator and tarsus.* Arch Ophthalmol 52: 563, 1923.

18. Mustardé JC. *Cirugía Reparadora y Reconstructora de la región orbicular.* Ediciones Toray SA, Barcelona 1982, 2.ª ed., pp. 318-348.

19. Hess H. *Eine Operations methode gegen ptosis.* Arch Augenheilk 1893.

20. Payr E. *Plastischem erfolgreicher Ersatz aller 4 Augenlider (von 3 durch Fernplastik aus den Arm).* Arch Klin Chir 152: 532, 1928.

PALPEBRAL PTOSIS

Summary

Our protocol of surgical treatment for palpebral ptosis such as senil ptosis, traumatic lesions or neurogenic tumors is presented.

NUTRICION

ASPECTOS BIOQUIMICOS, METABOLICOS Y CLINICOS

EDITOR:
MARIA C. LINDER

PROLOGO:
HAMISH N. MUNRO

VERSION EN CASTELLANO Y ADAPTACION:
SANTIAGO SANTIDRIAN ALEGRE

NOVEDAD
Número de páginas: 512
Formato: 22 x 28 cm.
P.V.P.: 5.500 Ptas. (IVA incluido)
EDICIONES UNIVERSIDAD DE NAVARRA, S.A.
Apdo. 396 — 31080 PAMPLONA

EUNSA

TRATAMIENTO DE LAS CEFALEAS VASCULARES

Sibelium®

Nueva Presentación

60 comprimidos

- Antagonista selectivo de los iones de calcio.
- Protector de la neurona frente a la hipoxia.

Datos para la prescripción

Composición

Cada comprimido contiene:
Flunarizina (Clorhidrato)
(D.C.I.) ..... 5 mg

Propiedades

SIBELIUM es un bloqueador selectivo de la entrada de Ca^{++} sin efecto sobre la función cardiaca y caracterizado por su larga duración de acción, que hace posible el tratamiento con una sola toma al día.
Impide la vasoconstricción inducida por la hipoxia a nivel periférico y cerebral, y normaliza la deformabilidad del eritrocito, mejorando las propiedades reológicas de la sangre.
Por su actividad a nivel cerebral inhibe el desarrollo de las crisis de migraña.

Indicaciones

Trastornos circulatorios cerebrales: zumbidos de oídos, vértigos.
Trastornos circulatorios periféricos: frialdad de extremidades, calambres nocturnos, claudicación intermitente, etc.
Trastornos vestibulares: mareos, vértigos, síndrome de Ménière. Migraña.

Posología

La dosis habitual es de dos comprimidos diarios, en una sola toma al acostarse.

Contraindicaciones

Fase aguda del ictus cerebral. No han aparecido alteraciones en ensayos teratológicos en animales. Sin embargo, como medida de precaución, se evitará la administración durante el embarazo salvo que, a juicio del médico, el beneficio justifique posibles riesgos.

Interacciones

Puede potenciar los efectos sedantes de los depresores del S.N.C. Asimismo, puede potenciar el efecto de medicamentos anticolinérgicos (atropina) y antidepresivos tricíclicos.
La administración a pacientes bajo tratamiento antihipertensivo puede obligar a reajustar la dosis de la medicación hipotensora.

Precauciones

El efecto de la Flunarizina en la prevención de la migraña se manifiesta de modo progresivo, de tal forma que el trastorno mejora gradualmente.
En algunos casos será necesario tratar durante 3 ó 4 meses antes de valorar definitivamente el resultado. Si después de este período no se obtiene mejoría, se aconseja no continuar la medicación.
No está indicado como tratamiento de la crisis de migraña. Cuando ésta se produzca no debe interrumpirse la medicación.
Se aconseja a los pacientes bajo tratamiento que tengan precaución al conducir o manejar maquinaria peligrosa, ya que el medicamento puede producir somnolencia.

Efectos secundarios

Al comienzo del tratamiento, pueden aparecer trastornos gastrointestinales o signos de cansancio y somnolencia, que habitualmente remiten tras varios días o al reducir la dosificación. Excepcionalmente, sin embargo, puede producirse un incremento progresivo de la fatiga dando lugar a apatía o inercia. Excepcionalmente, se han observado casos de depresión o reacciones extrapiramidales en aquellos pacientes en los que esta condición era latente. En este caso, deberá suspenderse el tratamiento, para ser reiniciado con una dosis menor. En la profilaxis de la migraña, puede producirse aumento de peso.
A veces se producen efectos anticolinérgicos: sequedad de boca, estreñimiento, etc.

Intoxicación y su tratamiento

En caso de ingestión masiva accidental se procederá a lavado de estómago y tratamiento sintomático habitual.

Presentación

Envase de 30 comprimidos. 790,– ptas. (IVA incl.),
Envase de 60 comprimidos. 1.809,– ptas. (IVA incl.).

ESFARM
·AD SALVTEM·

Elaborado por:
Laboratorios Dr. Esteve, S.A.
Avda. Virgen de Montserrat, 221
08026 Barcelona