

Litiasis renal secundaria a Indinavir

J.M. Fernández, J.E. Robles, J.M. Regojo, J. López,
D. Sánchez, J. Arocena, D. Rosell, J.J. Zudaire, J.M. Berián

Departamento Urología. Clínica Universitaria. Facultad de Medicina. Universidad de Navarra

J.M. Berián
Departamento de Urología
Clínica Universitaria
Avda. Pío XII, 36. 31008 Pamplona

Resumen

Sulfato de indinavir es un inhibidor de la proteasa el cual se ha demostrado muy efectivo, incrementando los valores de células CD4+ y disminuyendo los títulos de ARN-VIH en pacientes VIH positivos y SIDA.

No obstante, en pacientes que han recibido tratamiento con indinavir, se ha notificado un incremento de litiasis renal.

Indinavir tiene una alta excreción urinaria con una pobre solubilidad en pH urinario fisiológico.

La sintomatología clínica es similar a los otros tipos de litiasis renal. Las litiasis por indinavir son las únicas en la que la TAC no es capaz de visualizarlas.

El tratamiento conservador mediante hidratación y analgesia suele ser suficiente para resolver el cuadro, solo una minoría de pacientes necesitan procedimientos más agresivos.

Palabras clave: VIH. Inhibidores de proteasa. Litiasis.

Summary

Indinavir sulphate is a protease inhibitor that has been found to be extremely effective in increasing CD4+ cell counts and in decreasing HIV-RNA titers in patients with HIV and AIDS. However, patients receiving indinavir also have been noted to have a significant risk of developing urolithiasis.

Indinavir has high urinary excretion with poor solubility in a physiologic pH solution.

The typical symptoms of indinavir urolithiasis are similar to other forms of urolithiasis. Indinavir urolithiasis is unique in that computed tomography, which was once thought to be efficacious in identifying all urinary calculi, is not useful in imaging stones that are composed of pure indinavir. Indinavir urolithiasis generally responds to a conservative regimen of hydration, pain control, and temporary discontinuation of the medication. Only a minority of patients need surgical intervention.

Key words: HIV. Protease inhibitors. Calculi.

Introducción

De entre las distintas formas clínicas de litiasis renal, existe un grupo secundaria a medicamentos (Tabla 1). Estos fármacos pueden ocasionar los cálculos por una sobresaturación de estas sustancias en la orina (p. Eje., el triamterene) o incrementar la calciuria (p. Eje., la furosemida).

A estos ya conocidos, se ha unido los fármacos antiretrovirales.

El sulfato de Indinavir es un fármaco antiviral que ha demostrado ser eficaz en el tratamiento de los pacientes con VIH y SIDA¹. Pertenece a la familia de los inhibidores de la proteasa, una relativamente nueva generación de fármacos que se ha añadido a los inhibidores de la transcriptasa inversa, como la Zidovudina, que se utilizaba para bloquear los estadios iniciales de la replicación VIH.

Numerosos estudios han demostrado que el Indinavir es extremadamente efectivo en aumentar en los pacientes el número de células CD4+ así como disminuir los títulos de VIH-ARN¹. La pauta de tratamiento actual en los pacientes con VIH y SIDA es tratar los virus precozmente con la esperanza de que una significativa disminución de la carga viral incremente la supervivencia del paciente en el futuro. En este sentido se utiliza una combinación de tratamiento con análogos de nucleósidos e inhibidores de la proteasa con los que se consigue una disminución plasmática de los títulos de ARN viral del orden de 10.000 veces. Además los pacientes con VIH tratados con Indinavir se benefician de una mejora en su apetito, una ganancia ponderal, poca sintomatología sistémica y una reducción en la progresión de la enfermedad alrededor del 50%².

De los inhibidores de proteasa actualmente disponibles el Indinavir parece tener la mejor relación eficacia-efectos secundarios.

Tabla 1. Fármacos relacionados con la formación de cálculos en el aparato urinario

Acetazolamida	Corticoides
Vitamina C	Usicosúricos
Calcitonina y Calcio	Triamterene
Vitamina D y Calcio	Teofilinas
Furosemdida	Sulfamidas

darios. A las dosis recomendadas el Indinavir tiene más potencia que el Saquinavir y menos efectos secundarios gastrointestinales e interacciones medicamentosas que el Ritonavir³⁻⁴. Sin embargo de todos los inhibidores de proteasa el Indinavir es que se asocia con el mayor riesgo de desarrollo de litiasis en el aparato urinario. Este punto es conocido desde los primeros ensayos clínicos en los que se demostraba que muchos pacientes desarrollaban síntomas de cólico renal⁵⁻⁶. La incidencia de litiasis urinaria relacionada con Indinavir se estima en general entre el 4 y el 13%, mientras que las incidencias secundarias a Ritonavir y Saquinavir son del 2- y 0,1% respectivamente⁵⁻¹⁰.

Mecanismo de acción

El mecanismo del Indinavir está relacionado con la inhibición de la excisión de las poliproteínas precursoras del virus que resulta en la producción de viriones inmaduros y no infectivos. Los inhibidores de la proteasa como el Indinavir actúan tanto en células aguda o crónicamente infectadas en el estadio post-translacional¹¹⁻¹³. Debido a que los análogos de los nucleósidos, como Zidovudina y el T3C, y los inhibidores de la proteasa actúan en diferentes puntos de la replicación viral estos últimos podrán usarse contra virus que eran originariamente resistentes a los análogos de los nucleósidos y explica también como ambos actúan sinérgicamente reduciendo la carga viral plasmática durante varios meses^{1,4,14}.

Epidemiología

No se conoce la incidencia de litiasis del aparato urinario en paciente con VIH o SIDA aunque no hay razón para creer que esta sea mayor que la que se encuentra en la población general. Sin embargo, sí es conocida una fuerte correlación entre la utilización de Indinavir y el subsecuente desarrollo de cólico renal o litiasis urinaria. Inicialmente, tras cuatro semanas de tratamiento con Indinavir un 0,8% de los pacientes desarrollan urolitiasis. Esta incidencia aumenta a 4% tras varios meses de tratamiento. La mayor parte de estos pacientes tratados de forma conservadora expulsan espontáneamente los cálculos. De aquellos pacientes con cálculos sintomáticos muchos interrumpen temporalmente el tratamiento con Indinavir que retoman una vez eliminado el cálculo y resuelto los síntomas. De aquellos que vuelven a tomar Indinavir tras un episodio previo sintomático de litiasis urinaria la tasa de recurrencia es aproximadamente del 8%. De los pacientes con litiasis urinaria aproximadamente el 10% abandonan definitivamente el tratamiento con Indinavir. Aunque inicialmente la incidencia de cálculos secundarios a Indinavir se cifraba en alrededor de un 4%

la mayor parte de la literatura reciente describe una incidencia de alrededor del 9% e incluso tan alta como el 13%¹⁵. En un estudio prospectivo reciente¹⁶ se describe una incidencia de cólico renal en 105 pacientes tratados con Indinavir de 12,4%.

Existen en la literatura numerosos estudios y descripciones de casos de litiasis secundaria a Indinavir^{5-9,10}. En estos estudios hay que destacar que aunque muchos de los cálculos están compuestos por Indinavir otros son una mezcla de Indinavir y de otras sustancias habiéndose descrito incluso la Nefropatía por Indinavir¹⁷. Por tanto la cristalización del Indinavir puede finalizar en la formación de cálculos principalmente compuestos por Indinavir o puede servir como nido para la formación subsecuente de cálculos mezcla de Indinavir y otros componentes¹⁵.

Farmacocinética

La dosis habitual es de 800 mg por vía oral tres veces al día que es rápidamente absorbida. El pico de concentración plasmática se consigue a las 0,8 horas y la vida media es de 1,8 horas. Aproximadamente el 60% del fármaco se une a proteínas plasmáticas y su eliminación se hace fundamentalmente (81%) a través de las heces vía metabolización hepática, como uno de siete diferentes formas de metabolitos⁹. El resto (19%) se excreta en la orina en 24 horas. Un poco más de la mitad de Indinavir excretado en la orina se elimina esencialmente sin cambios. El pKa del Indinavir es de 5,5. En su forma pura el Indinavir es relativamente insoluble en solución acuosa. La solubilidad del Indinavir es pH dependiente con una solubilidad de 0,300 mg/mL a pH 5, 0,035 mg/mL a pH 6 y 0,02 mg/mL a pH 7^{10,18}. Por tanto la solubilidad del Indinavir aumenta significativamente a pH menor de 5,5. Una persona que reciba la dosis recomendada de Indinavir (800 mg por vía oral tres veces al día) y que tenga una diuresis de 1,5 litros puede tener una concentración urinaria de 0,2-0,3 mg/mL tres horas después de la ingesta de fármaco. Incluso a pH menor la concentración urinaria de Indinavir está próxima a los límites de solubilidad por lo que esta alta excreción urinaria y pobre solubilidad a pH fisiológico pueden explicar la tendencia a la formación de cristales en orina y el subsecuente desarrollo de cálculos^{15,18}.

Presentación

El episodio sintomático de litiasis urinaria puede presentarse en cualquier momento del tratamiento con Indinavir. La mayoría de los pacientes sin embargo comienzan a desarrollar dolor lumbar sugestivo de litiasis 4-6 meses tras el inicio del tratamiento con Indinavir^{19,20}. De igual manera que en otros tipos de litiasis el dolor lumbar y la hematuria son los síntomas fundamentales de los cálculos secundarios a Indinavir. El cólico renal es habitualmente la expresión clínica de un cálculo de moderado-pequeño tamaño, de entre 3-5 mm de diámetro situado en el úreter pelviano o distal. Algunos pacientes presentan síntomas de polaquiuria e imperiosidad miccional²⁰. La analítica urinaria de estos pacientes pone de manifiesto cristaluria por Indinavir que pudiera correlacionarse con la sintomatología irritativa. El pH urinario es normal (pH 5-7)^{10,19}, la Creatinina sérica puede estar levemente elevada en algunos pacientes y la

analítica y cultivo de orina son negativos. Sin embargo es un hallazgo frecuente la hipocitaturia²¹.

Diagnóstico

Los cálculos de Indinavir son radiológicamente translúcidos y no visibles en la radiografía simple de abdomen¹⁰. El diagnóstico se establece mediante Urografía intravenosa (Figura 1) o Ultrasonografía²⁰.

Los hallazgos en la TAC, descritos recientemente^{22,23} suelen ser indirectos y negativos y a no ser que existe un componente añadido de calcio o ácido úrico sobre los cristales de Indinavir estos cálculos tampoco son visibles.

La Uroresonancia es un método no invasivo que permite evaluar la dilatación del aparato urinario así como evaluar la causa obstructiva lo que la hace particularmente útil en el diagnóstico de estos cálculos (Figuras 2 y 3)²⁴.

Análisis de los cálculos

Macroscópicamente algunos cálculos de Indinavir son de color gris oscuro, de superficie rugosa²¹; otros pueden ser de color amarillento o marrón, consistencia gelatinosa muy similar a los cálculos de matriz orgánica. Microscópicamente, se trata de cristales en forma de aguja entremezclados con matriz proteica¹⁸. El análisis por espectrofotometría de masa de estos cálculos identifica un pico de masa a 6,13 m/z, el peso molecular del Indinavir base^{15,18}.

Los cálculos radiolúcidos en pacientes en tratamiento con Indinavir tiene probablemente a este como componente principal como resultado de la precipitación del Indinavir puro. Por otro lado, los cálculos radiopacos en estos pacientes sugieren que la cristalización de Indinavir puede servir como nido para la nucleación heterogénea que lleve a la formación de otros tipos de cálculos, principalmente oxalato cálcico²⁵.

Tratamiento

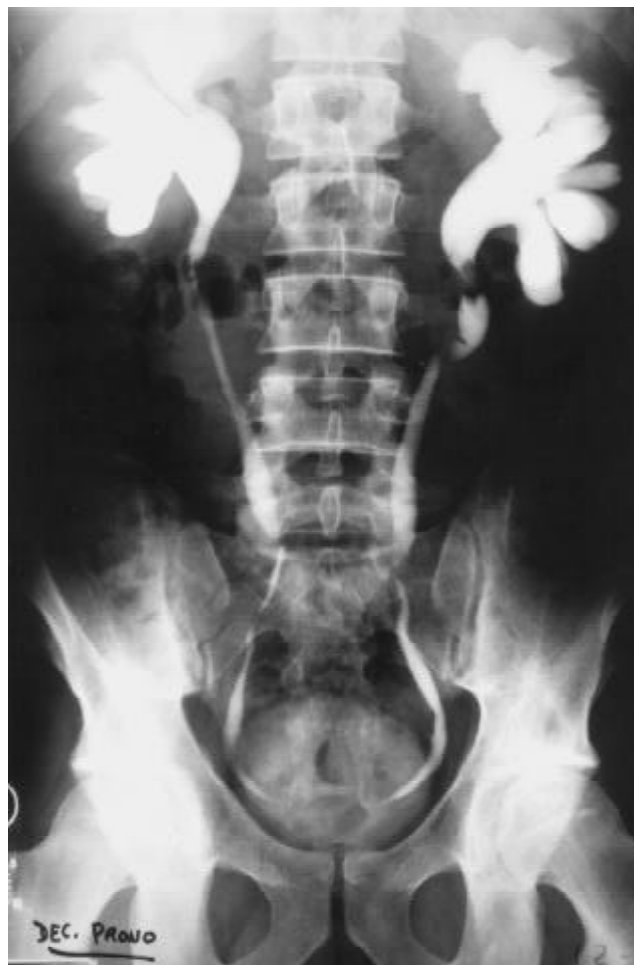Los pacientes con cálculos de Indinavir responden adecuadamente bien al tratamiento conservador consistente en hidratación, control del dolor e interrupción temporal de la medicación¹⁹⁻²⁸. Muchos episodios agudos terminan en la expulsión espontánea del cálculo sin deterioro de la función renal y sin necesidad de ningún tratamiento añadido. Es recomendable evitar los antiinflamatorios no esteroideos al incrementar el riesgo de nefrotoxicidad por la precipitación de cristales de Indinavir en el parénquima renal¹⁰.

En muchos trabajos se ha comentado la naturaleza gelatinosa de los cálculos de Indinavir lo que justificaría su rápida adaptación a la luz ureteral y el causar una obstrucción más rápida¹⁵. Estos pacientes pueden tratarse con la colocación de un catéter ureteral que debe ser retirado tan pronto como sea posible por el riesgo de precipitación de Indinavir a lo largo del material del catéter²¹.

Una opción terapéutica es la litotricia extracorpórea por ondas de choque, como tratamiento del episodio cólico agudo²⁰.

El incremento en la solubilidad del Indinavir en medio más ácido plantea la cuestión de si es eficaz la reducción del pH

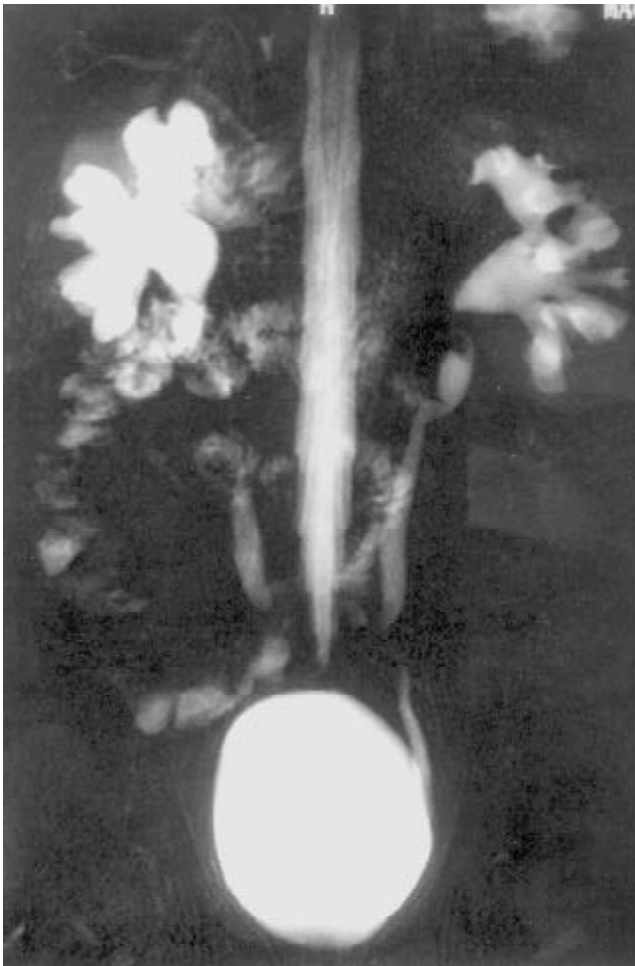
Figura 1. UIV. Defecto de repleción en uréter proximal de ambos riñones. Dilatación de ambos sistemas ureteropielocaliciales y de los 2/3 proximales de ambos uréteres



urinario en el tratamiento de estos pacientes. A pH 3,5 o menor la solubilidad del Indinavir es mayor de 100 mg/mL. Experimentos in vitro demuestran como la utilización de soluciones ácidas disuelve las incrustaciones de Indinavir de los catéteres ureterales¹⁴. A partir de esto se considera la utilización de sustancias ácidas como el ácido Ascórbico para acidificar la orina de los pacientes con cálculos de Indinavir. Sin embargo la acidificación a niveles de pH igual o inferior a 5 es extremadamente difícil de conseguir y mal tolerada²⁷, e incluso puede ser peligrosa para el paciente al favorecer la precipitación de ácido úrico sobre todo en aquellos casos en los que se asocia hipocitaturia, tan frecuentemente demostrable en pacientes con cálculos de Indinavir²⁵.

Se ha demostrado con mucha frecuencia que estos pacientes tienen hipocitaturia de la que se desconoce si es el resultado de la formación de los propios cálculos o la causa que modifica las condiciones de cristalización del Indinavir en la orina^{19,21}. Sin embargo, la utilización de suplementos de Acido Cítrico resultaría en una alcalinización de la orina lo que directamente disminuiría la solubilidad del Indinavir, por lo que no se utilizan¹⁵.

Figura 2. Uriresonancia. Defecto de repleción en uréter proximal izquierdo compatible con cálculo. Uréter proximal derecho no valorable por interposición de un asa intestinal. Dilatación de ambos sistemas pielocaliciales y de los 2/3 proximales de ambos uréteres

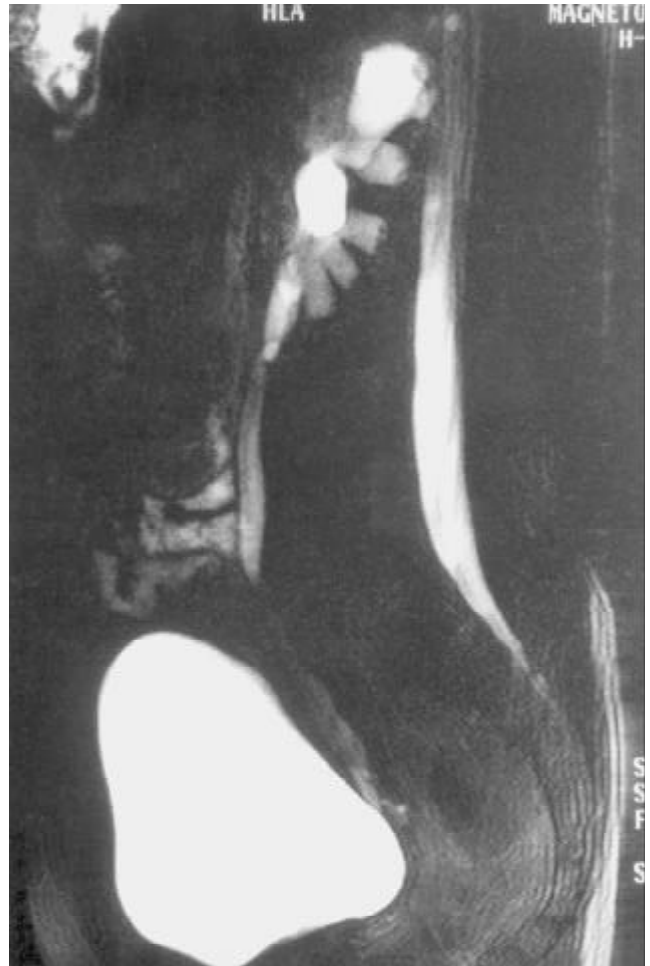

El método más seguro y eficaz de minimizar el riesgo de cálculos por Indinavir es simplemente incrementar la diuresis al menos a 150 ml/h en las tres horas siguientes a la administración oral del Indinavir¹⁸. Para algunos la diuresis debiera de ser de al menos tres litros al día para disminuir la precipitación del Indinavir. Igualmente, es aconsejable no sobrepasar la dosis máxima diaria de 2,4 g al día de Indinavir para evitar la alta tasa de formación de cálculos apreciada en pacientes con dosis a este nivel.

Bibliografía

1. Stein D, Fish D, Biello J, *et al.* A 23 week open-label phase I/II evaluation of the HIV protease inhibitor MK-639 (indinavir). *AIDS* 1996;10:485-92.
2. Gulick R, Mellors J, Havlir D, *et al.* Treatment with indinavir, zidovudine and lamivudine in adults with human immunodeficiency virus infection and prior antiretroviral therapy. *N Engl J Med* 1997;337:734-9.

Figura 3. Uroresonancia. Se observa un defecto de repleción hipointenso de 1,5 cms de diámetro máximo en el uréter proximal izquierdo inmediatamente distal a la unión pieloureteral.



3. Vella S. Clinical experience with saquinavir. *AIDS* 1995;9 (Suppl 2):S21.
4. Anónimo. New drugs for HIV infection. *Med Lett Drugs Ther* 1996;38:35.
5. Massari F, Stazewski S, Berry P. A double-blind randomized trial of indinavir (MK-639) alone or with zidovudine vs. Zidovudine alone in zidovudine-naive patients. Presented at Interscience Conference on Antimicrobial Agents and Chemotherapy, California, 1995.
6. Chodakewitz J, Deutsch P, Leavitt R. Preliminary evaluation of the long term safety and antiviral activity exerted by Crixivan (MK-639), an oral HIV protease inhibitor (abstract). 5th European Conference Abstracts: Clinical and Experimental Treatment of HIV, Copenhagen, 1995.
7. Gerberding JL. Prophylaxis for occupational exposure to HIV. *Ann Intern Med* 1996;125:497-501.
8. Mahoney J, Segal M, Angel J, *et al.* A new type of urinary calculus: indinavir (abstract 676). *J Urol* 1998;159:176.

9. Sutherland S, Reigle M, Seftel A, *et al.* Protease inhibitors and urolithiasis. *J Urol* 1997;158:31-3.
10. Hemieu J, Prevot M, Ravery V, *et al.* Urolithiasis and the protease inhibitor indinavir. *Eur Urol* 1999;35:239-41.
11. Flexner C. HIV protease inhibitors. *N Engl J Med* 1998;338:1281-92.
12. Vacca J, Dorsey B, Schleif W, *et al.* L-735-524: an orally bioavailable human immunodeficiency virus type 1 protease inhibitor. *Proc Natl Acad Sci USA* 1995;91:4096-100.
13. McQuade T, Tomasselli A, Lui L, *et al.* Synthetic HIV protease inhibitor with antiviral activity arresting HIV-like particle maturation. *Science* 1990;247:454-6.
14. Craig J, Duncan I, Whittaker L, *et al.* Antiviral synergy between inhibitor of HIV proteinase and reverse transcriptase. *Antiviral Chem Chemother* 1993;4:161.
15. Sweg-Hsien Wu D, Leedy Stoller M. Indinavir urolithiasis. *Cur Op Urology* 2000;10:557-61.
16. Reiter W, Schon-Pemerstorfer H, Drofinger K, *et al.* Frequency of urolithiasis in individuals seropositive for human immunodeficiency virus treated with indinavir is higher than previously assumed. *J Urol* 1999;161:1082-4.
17. Martínez F, Mommeja-Marin H, Estepa JL, *et al.* Indinavir crystal deposits associated with tubulointerstitial nephropathy. *Nephrol Dial Transplant* 1998;13:750-3.
18. Daudon M, Estepa L, Viard JP, *et al.* Urinary stones in HIV-1 positive patients treated with indinavir. *Lancet* 1997;349:1294.
19. Kopp J, Miller K, Mican J, *et al.* Crystalluria and urinary tract abnormalities associated with indinavir. *Ann Intern Med* 1997;127:119-25.
20. González Enquita C, Jiménez Jiménez I, Pérez Pérez J, *et al.* Cólico renal y litiasis en pacientes HIV (+) tratados con inhibidores de proteasas. *Actas Urol Esp* 2000;24(3):212-8.
21. Gentle D, Stoller M, Jarrett T, *et al.* Protease inhibitor-induced urolithiasis. *Urology* 1997;50:508-15.
22. Schwatz B, Schenkman N, Amenakas N, *et al.* Imaging characteristics of indinavir calculi. *J Urol* 1999;161:1085-7.
23. Blake SP, McNicholas MM, Raptopoulos V, Monopaque crystal deposition causing ureteric obstruction in patients with HIV undergoing therapy. *AJR* 1998;171:717-20.
24. Hermans BP, Materne R, Marot JC, *et al.* Indinavir calculi: diagnosis with magnetic resonance urography. *Eur Urol* 2000;37(5):634-5.
25. Bruce RG, Munch L, Hoven A, *et al.* Urolithiasis associated with the protease inhibitor indinavir. *Urology* 1997;50:516-8.
26. Kohan A, Amenakas N, Fracchia J, Indinavir urolithiasis: an emerging cause of renal colic in patients with human immunodeficiency virus. *J Urol* 1999;161:1765-8.
27. Rich J, Ramratnam B, Chiang M, *et al.* Management of indinavir associated nephrolithiasis. *J Urol* 1997;158:2228.
28. Lemer L, Cendron M, Rous S. Nephrolithiasis from indinavir, a new human immunodeficiency virus drug. *J Urol* 1998;159:2074-5.