REV MED UNIV NAVARRA/VOL 49, Nº 1, 2005, 18-24

Insomnio familiar fatal y enfermedades priónicas. Anatomía clínica

J.L. Velayos, F.J. Moleres, M. Martínez-Moneo
Departamento de Anatomía. Facultad de Medicina. Universidad de Navarra

Correspondencia:
J.L. Velayos
Departamento de Anatomía. Facultad de Medicina. Universidad de Navarra
Irunlarrea, s/n
31008 Pamplona
(jvelayos@unav.es)

Resumen

Las encefalopatías espongiformes transmisibles (EET) son enfermedades priónicas provocadas por el depósito de una o varias isoformas anormales o *scrapie* (PrP^{Sc}) de la proteína priónica celular (PrP^{C}), abundante en el sistema nervioso central (SNC) y necesaria para la replicación de aquélla.
Se estudia el posible papel funcional de la PrP^{C} y su relación con el insomnio familiar fatal (FFI), que cursa con alteraciones del ritmo vigilia-sueño (imposibilidad de instaurarse la fase de sueño de ondas lentas, graves alteraciones del sueño REM) y de otros ritmos circadianos. Las alteraciones anatomopatológicas primarias del FFI se encuentran en el núcleo dorsomedial (DM) y núcleos anteriores (A) del tálamo.
Estudios experimentales en gato, rata y vaca, nos hacen sospechar que las enfermedades priónicas producen una alteración de los mecanismos nitrérgicos encefálicos. Una vez instaurada la enfermedad, la transmisión de la PrP^{Sc} se realizaría de forma retrógrada dentro del encéfalo. La mayor presencia de la PrP^{C} en determinadas zonas del SNC significa que la PrP^{Sc} se transmite y replica con más intensidad en dichas zonas. Por otra parte, la lesión de células parvalbúmina (PV) positivas (que probablemente contengan PrP^{C}) podría explicar los mecanismos de desinhibición que se dan por ejemplo en el FFI.

Palabras clave: Prión. Encefalopatías espogiformes. Insomnio familiar fatal.

Summary

Transmissible spongiform encephalopathies (EET) are prion diseases caused by the deposition of the abnormal or *scrapie* isoform (PrP^{Sc}) of the cellular or host encoded prion protein (PrP^{C}). This cellular form is especially abundant in the central nervous system (SNC) and its presence is necessary for the replication of the abnormal form of the protein.
This paper reviews the functional role of PrP^{C} and its relationship with fatal familial insomnia (FFI), a prion disease accompanied by alterations in the sleep-waking cycle (impossibility to establish slow-wave sleep, enacted dreams during REM sleep) as well as of some other circadian rhythms. The primary anatomopathological alterations of FFI are due to damage to mediodorsal (DM) and anterior (A) thalamic nuclei.
Animal models such us rat, cat, and cow allow us to infer that prion diseases produce alterations of the nitrergic mechanisms in affected brains. Once the disease is set, PrP^{Sc} might spread retrogradely within the brain. The higher expression of PrP^{C} in specific brain regions determines the degree of replication and transmission of PrP^{Sc} within these areas. Notwithstanding, lesion of parvalbumin- (PV-) containing neurons (probably expressing PrP^{C}) might explain some disinhibiting mechanisms in FFI.

Key words: Prion. Spongiform encephalopathies. Fatal familial insomnia.

Proteínas priónicas

Las encefalopatías espongiformes transmisibles (EET) se caracterizan por el depósito de una o varias isoformas anormales (PrP^{Sc}) de la proteína priónica celular (PrP^{C}) en el tejido nervioso. La presencia previa de PrP^{C} en el organismo es imprescindible para la posterior replicación de la PrP^{Sc}. Raeber *et al.*[1], sospechan que junto a la PrP^{C} ha de haber otro factor que interviene en la replicación. El término prión *(proteinaceous infectious particle)* fue acuñado por Prusiner[2] haciendo referencia a estructuras carentes de ácidos nucléicos.

La proteína priónica celular (PrP^{C})

La PrP^{C}, codificada en el brazo corto del cromosoma 20, es una glicoproteína de membrana que contiene unos 250 aminoácidos y que se encuentra de forma abundante en el organismo, especialmente en el SNC, localizada de forma patente en la superficie de sus células. Parece ser que la PrP^{C} tiene numerosas funciones, como la relación con el metabolismo del cobre, la protección frente al estrés oxidativo, intervención en el funcionalismo de las zonas postsinápticas, entre otras[3-11]. Así, en las placas apreciables en la enfermedad de Alzheimer

hay expresión de la PrP^C en el espacio extracelular[12,13]; los ratones privados de la PrP^C muestran alteraciones de los ritmos circadianos, con fragmentación del sueño[14], mientras que Monnet *et al.*[15] hablan del papel de la PrP^C en la interacción y diferenciación celular en el desarrollo.

Las EET van ligadas a la mutación del codón 178 del gen que codifica para la PrP^C (PRNP), que presenta asociados cuatro polimorfismos en el codón 129 de dicho gen[16]. En la transformación de la PrP^C en PrP^{Sc}, mecanismo poco conocido, interviene una proteína, "proteína X"[17], para producir un cambio conformacional: disminución de las hélices alfa y aumento en las láminas beta[18-20] (Figura 1).

La PrP^{Sc} es resistente a la proteinasa K y a los descontaminantes habituales y soporta temperaturas de 1000ºC.

La alteración de los sistemas GABAérgicos, y la consiguiente disminución de la población celular parvalbúmina (PV) positiva en los casos de enfermedad de Creutzfeldt-Jakob[21], indica una posible implicación de la PrP^C en la fisiología de estos sistemas. Recientemente se han aportado datos de que las neuronas y los astrocitos responden a la proteína infectante, con el acompañamiento sucesivo de una implicación de la microglía, tras la infección experimental[22].

Figura 1. Representación esquemática de la transformación de PrPC a PrPSc mediada por la "Proteína X"

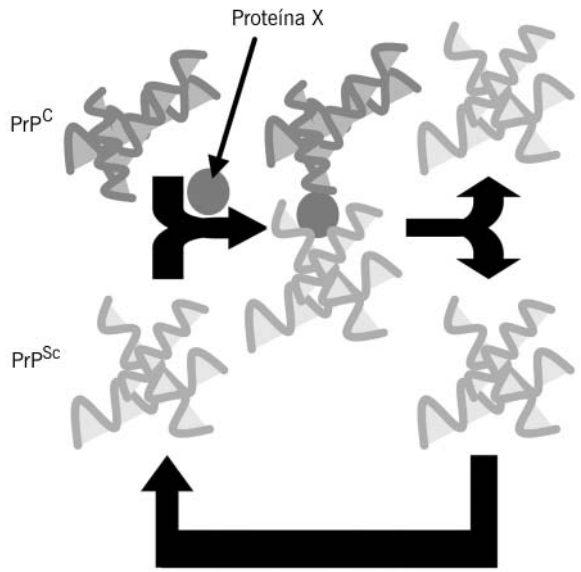

Encefalopatías espongiformes transmisibles (EET)

Las EET se caracterizan anatomopatológicamente por signos de espongiosis, muerte celular y gliosis. La apoptosis se correlaciona con una activación de la microglía, sin signos inflamatorios, y en una clara relación con el depósito de la proteína anómala[23]. Por otra parte, Siso *et al.*[24], no observan una correlación entre la disminución de la expresión sináptica y la actividad apoptótica en el *scrapie* del ratón. Las EET pueden ser provocadas de forma experimental, por inoculación del material infectado.

Se conocen varios tipos de EET, la clásica *scrapie* o tembladera, en ovejas y cabras, conocida desde hace más de dos siglos, caracterizada por un intenso prurito lumbar; la encefalopatía transmisible del visón; la enfermedad debilitante de los ungulados; la encefalopatía espongiforme felina, observada en gatos domésticos ingleses así como en felinos de los zoos británicos, producida por el empleo de restos cárnicos infectados en la alimentación de los animales.

Encefalopatía Espongiforme Bovina (EEB)

La EEB se diagnosticó por primera vez en el Reino Unido, en 1986[25], y los estudios epidemiológicos señalaron como causa la exposición del ganado a agentes patógenos, tipo *scrapie*, a través del consumo de harinas de origen animal contaminadas. Se piensa incluso en una mutación, que se dio en los años setenta en el Reino Unido. A finales del 2003, las estadísticas muestran que los países con más casos de EEB son el Reino Unido, Irlanda, España y Portugal. Parece ser que, desde la prohibición en el Reino Unido de la utilización de los piensos elaborados con restos animales, la EEB ha ido disminuyendo progresivamente[26].

Prusiner *et al.*[27,28] demostraron las mayores concentraciones de PrP^{Sc} bovina en tronco del encéfalo de vacas afectas de EEB. También Wells y Wilesmith[29] han visto que las mayores lesiones de la EEB están situadas en el tronco del encéfalo bovino. Así, el análisis del tronco de encéfalo es el camino más habitual en el estudio de los especímenes bovinos[30]. Gubler[31], en 135 vacas suizas afectadas de EEB, determina que hay una afectación especial del núcleo motor dorsal del vago, aunque también describe afectación de los núcleos del tracto espinal del trigémino, del nervio hipogloso y del tracto solitario, entre otras estructuras, estando además los núcleos vestibulares afectados[32]. El ganado bovino es también susceptible de ser infectado por vía experimental[33].

Encefalopatías Espongiformes Humanas:

En cuanto a las EET que afectan a humanos, pueden ser de tipo esporádico como la enfermedad de Creutzfeldt-Jakob (CJD) en un 85% de los casos; familiar (insomnio familiar grave, FFI; CJD familiar; enfermedad de Gerstman - Straüssler - Scheinker, GSS) o adquirido (kuru; CJD yatrogénica; la nueva variante del CJD, nvCJD o vCJD). Curiosamente, la CJD es cien veces más frecuente en judíos libaneses que en otros judíos, procedentes de otras zonas[34].

La vCJD se caracteriza por la presencia de una isoforma única[35] que se originó por la ingestión de carne de vacuno no controlada, incorporada a hamburguesas, salchichas, etc., ya que la isoforma de la PrP^{vCJD} es idéntica a la descrita en la EEB[36]. Al hacer estudios in vitro para probar la transformación de la PrP-sen humana *(protease-sensitive prion protein)* a PrP-res *(protease-resistant prion protein)*, asociada al scrapie y a EEB, se ha visto que esta transformación es muy baja[37]. Por tanto, el salto de la barrera de especie posiblemente podría entenderse, en parte, por la existencia de residuos aminoacídicos en la proteína, que permiten el acoplamiento correspondiente, para realizar el cambio conformacional[38]. Zanusso *et al.*[39] ven coincidencias de las isoformas entre varios mamíferos: huma-

no, ratón, primate, oveja, vaca, hámster, lo que puede explicar el problema del salto de especie en las EET.

Insomnio Familiar Fatal (FFI)

El FFI fue descrito por Lugaresi y su grupo en 1986[40]. Es una entidad familiar, de tipo autosómico dominante[41], que afecta de forma primaria al núcleo dorsomedial (DM) y al complejo anterior (A) del tálamo[42]. Lugaresi *et al.*[40] vieron una reducción en el número de neuronas, en un 95%, y astrocitosis bilateral en los núcleos talámicos mencionados. Y, como en las demás EET, también se observaron signos de espongiosis tardía en la corteza cerebral, respetando casi siempre la corteza occipital[43]. Por otro lado, Gray *et al.*[23] demostraron la apoptosis fundamentalmente en el tálamo y en la oliva inferior, estructura que también se ha visto afectada de forma primaria en el FFI.

Los enfermos presentan una incapacidad de instaurar la fase de sueño lento, junto con alteraciones importantes en la fase de sueño REM, "estupor onírico", así como una hiperactivación motora y autonómica, sin alteraciones en la memoria y la cognición en los estadíos iniciales. Hay además una grave alteración de los ritmos biológicos vegetativos y endocrinos[44]. Fue por estos hallazgos clínicos como se descubrió la importancia del tálamo en la fisiología del ciclo vigilia-sueño en el hombre, hecho que había sido enfatizado hacía algunos años[45,46].

La lesión y disfunción de DM, más que de A, es la responsable de la fisiopatología del FFI[47]. Las conexiones de DM con prosencéfalo basal, hipotálamo y formación reticular troncoencefálica, estructuras implicadas en la fisiología del sueño, corroborarían la importancia de tal núcleo talámico en estos mecanismos[48]. Las proyecciones del prosencéfalo basal y el hipotálamo hacia DM[47,48] explican la importancia del sistema orexinérgico en la regulación del ciclo vigilia-sueño[49,50]. Además, las proyecciones del núcleo supraquiasmático a DM, reloj biológico esencial en la regulación de los ritmos circadianos, explican, en parte, la alteración de los ritmos biológicos que se dan en el FFI[51]. Posiblemente haya una transmisión retrógrada de la PrP^{C} desde DM (y A) hacia las zonas neurales mencionadas que conectan con estos núcleos talámicos (Figura 2).

Figura 2. Conexiones aferentes de DM y A. Abreviaturas: BP: prosencéfalo basal; Bs: tronco de encéfalo; Cx: corteza frontal; Hpt: hipotálamo, MB: cuerpos mamilares; Rt: núcleo reticular del tálamo

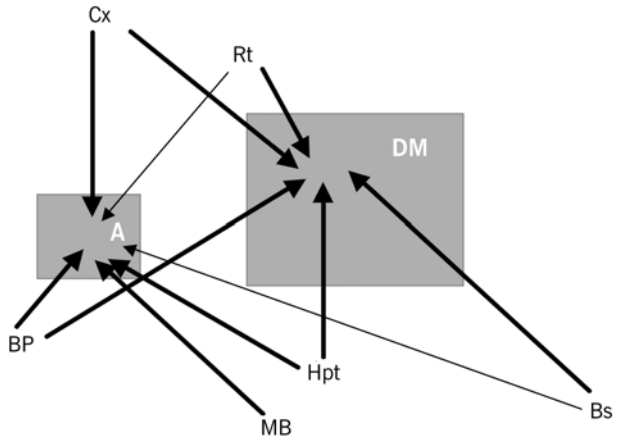

La polisomnografía del FFI tiene similitudes con la del delirium tremens y el corea de Morvan, entidades que el equipo de Lugaresi incluye dentro del término de "agrypnia excitata", donde los síntomas y signos se explican por la alteración de los circuitos tálamo-límbicos[52,53]; precisamente, DM y A son núcleos del llamado tálamo límbico.

El hipometabolismo talámico es un signo patognomónico del FFI en los estadíos iniciales, ya que las alteraciones corticales suelen ser más tardías[54]. Con el tiempo, el hipometabolismo se observa en las cortezas frontal y cingular y en el estriado, con una cierta correlación entre tal hipometabolismo y la correspondiente neuropatología[55]. Los casos homocigóticos (Metionina-Metionina), con una menor duración, presentan tales zonas de hipometabolismo; y en los casos heterocigóticos (Metionina-Valina) hay una mayor extensión del hipometabolismo, con escasa o nula afectación de la corteza occipital[43]. Cortelli *et al.*[36,55] piensan que la distribución de las zonas hipometabólicas tiene relación con la distribución de la PrP^{Sc} más que con las lesiones anatómicas, ya que éstas son menos patentes.

El CJD puro comienza a afectar las zonas corticales del encéfalo y, finalmente, afecta, entre otras estructuras, el tálamo; en el FFI, con afinidades al CJD, el inicio es inverso, pero el final es análogo. En la vCJD, con una sintomatología atípica, de tipo psiquiátrico, los hallazgos neuropatológicos se refieren a los ganglios basales, cerebelo, tálamo y corteza cerebral[36,56].

En base a estudios realizados por nuestro equipo[48,57,58] se puede pensar que en el FFI hay una alteración de los mecanismos funcionales del óxido nítrico (NO), sobre todo en relación al prosencéfalo basal y al tronco del encéfalo. El NO tiene que ver con la regulación del flujo vascular, al menos local[59], así como con la regulación de los estados de atención y vigilancia y del sueño REM[48,60]. Se ha demostrado el efecto tóxico del exceso de NO en el SNC[61]. En ratones infectados con *scrapie*, así como en ratones *knockout* ($PrP^{-/-}$) se ha visto una localización y actividad anormales de las neuronas NO-sintasa (NOS) positivas[62]. Los estudios hechos sobre la localización y distribución de NO en humanos[63,64], así como en roedores y primates[65], no son, en nuestra opinión, precisos. Por otra parte, las neuronas colinérgico/nitrérgicas mesopontinas conectan profusamente con el tálamo en la rata[60], lo que sugiere el papel que deben de tener en la desincronización del EEG.

En el FFI, las alteraciones en el ciclo vigilia-sueño son iniciales; en el CJD se dan también, pero en estadios finales[66]. Por otra parte, las alteraciones en el sistema serotonérgico podrían explicar los síntomas de la FFI[67].

Algunos mecanismos metabólicos en las EET

La alteración en los mecanismos metabólicos del calcio en la CJD es patente. El número de células PV positivas disminuye en el CJD en las estructuras talámicas, entre ellas, los núcleos DM, anteroventral, lateral dorsal y reticular del tálamo[68]. Sin embargo, en el FFI, tal alteración es mínima, sobre todo en la corteza frontal, en contraste con lo que ocurre en tal corteza en otros tipos de EET[69].

Existencia de diferentes isoformas de PrP

Puoti *et al.*[70], por métodos de western blot en 14 casos de CJD, distinguen dos isoformas de PrP^{Sc}, a las que atribuyen la posible diversidad en las lesiones anatomopatológicas. Una de las isoformas es de situación difusa y la otra localizada, presentando el tálamo ambos tipos de isoformas. Todo ello supone una probable susceptibilidad regional y/o de distintas neuronas. Mientras que Zanusso *et al.*[71] observan tres isoformas de la PrP^{Sc} en el CJD, Liu y cols.[72] hablan de distintas expresiones de al menos seis isoformas de PrP^{C}, en el ratón, con diferente funcionalidad. De ahí la necesidad de profundizar en estos estudios.

Estructuras nerviosas centrales afectadas en las EET

La afectación (variable) de diversas estructuras del SNC en las EET puede ser debida a la propagación de la PrP^{Sc} a través de las correspondientes proyecciones de las zonas primariamente afectadas. Se ha hablado de una propagación retrógrada[73], anterógrada[74], e incluso anterógrada y retrógrada[75] de las proteínas priónicas modificadas, dentro del SNC, transmisión que se realiza por medio de un transporte intraaxonal[76]. Los hallazgos de Sàles *et al.*[77] y de Moya *et al.*[78], sintonizan con nuestras hipótesis, que sugieren una transmisión retrógrada[58,57,48], ya que la afectación de la corteza cerebral en el FFI tiene lugar en sus capas profundas, que proyectan al tálamo. Por otra parte, la corteza occipital no se afecta en esta entidad, y esta corteza no proyecta ni a DM ni a A.

La distribución de la PrP^{Sc} en las EET llega a ser bastante ubicua, hecho que ya desde los comienzos de estos estudios se observó también de forma experimental, tras la inyección estereotáxica de material infectado en ratones[79], en bulbo olfatorio, tálamo, hipotálamo y bulbo raquídeo.

En el caso de ingestión de carne de vaca afectada por la EEB, se piensa que el transporte se produce por vía neural, desde el sistema digestivo[80,81].

Expresión y localización de PrP^{C}

En cuanto a la expresión y localización de PrP^{C} y PrP^{Sc}, los estudios realizados hasta el momento son pocos y no muy concluyentes. Verghese-Nikolakaki *et al.*[82] han estudiado la inmunohistoquímica de la PrP^{C} del telencéfalo en la rata, y han visto una gran ubicuidad, aunque con algunas coincidencias con nuestras observaciones. Anotan la existencia de PrP^{C} en la corteza cerebral, preferentemente en capas profundas, hipocampo, especialmente en CA1, estriado, substancia innominada y claustro. Uno de los estudios más completos es el de Liu *et al.*[72] que observan una localización de la PrP^{C} decreciente en cantidad, en sentido rostrocaudal, en el SNC del ratón. Otro trabajo a destacar es el de Ford *et al.*[83], realizado también en el ratón, donde también observan una gran ubicuidad de la PrP^{C} en el SNC, pero siendo las zonas menos activas el tálamo, cerebelo y tronco del encéfalo; las más activas son la corteza cerebral, estriado, prosencéfalo basal y colículos. Al mismo tiempo, observan colocalización de varios neurotransmisores junto con la PrP^{C}, por ejemplo, GABA y PrP^{C} en gran número de células de Purkinje.

Por nuestra parte, venimos estudiando desde hace algunos años la expresión y localización de la PrP^{C} en mamíferos, tales como el gato, rata y vaca. El objetivo es la extrapolación al hombre y comprender la fisiopatología de las encefalopatías espongiformes, y especialmente de el FFI.

En el gato, comenzamos por el estudio de las proyecciones aferentes de DM y A, mediante inyección estereotáxica de horseradishperoxidase (HRP), y observamos una organización topográfica de las mismas con respecto a las zonas que se definen en ambas estructuras talámicas[47] (Figura 2). Esto nos llevó a considerar que, ya que las proyecciones de la corteza cerebral hacia DM y A proceden de las capas profundas de la misma, y dado que la corteza occipital conecta escasamente con tales núcleos talámicos, y por otra parte, como son las capas profundas de la corteza cerebral las que se afectan en las formas lentas del FFI, se puede pensar en un transporte retrógrado de la PrP^{Sc} desde DM y A hacia las zonas que les envían proyecciones. Además, de acuerdo con la literatura, ya que las proyecciones aferentes hacia DM y A son más abundantes que en sentido contrario, eferente, se puede inferir igualmente que el transporte y la replicación de la PrP^{Sc} sea de forma retrógrada, dentro del SNC. En base a estos hechos, se podría pensar en una desconexión del núcleo reticular del tálamo, hipotálamo, prosencéfalo basal, formación reticular troncoencefálica (núcleo reticular pontino oral) y las cortezas prefrontal y cingular con DM y A. La corteza cingular es el cortex que más se afecta en el FFI, posiblemente porque esta neocorteza envía proyecciones tanto a DM como a A, lo que confirmaría una vez más la hipótesis del transporte retrógrado de la PrP^{Sc} en esta entidad.

Observamos neuronas HRP positivas alrededor de capilares en el interior de la masa encefálica, especialmente tras las inyecciones de HRP en DM, células situadas sobre todo en prosencéfalo basal y en núcleo tegmental y locus coeruleus. También encontramos células doblemente marcadas, para HRP y NADPH-diaforasa, en zonas del prosencéfalo basal (banda diagonal de Broca, septum, sustancia innominada) y en núcleo tegmental dorsal de Gudden y locus coeruleus, especialmente también en los casos de inyecciones estereotáxicas de HRP en el núcleo DM[48,57]. Estos hallazgos nos llevan a pensar que en el FFI, y posiblemente en las demás EET, existen alteraciones del fisiologismo del NO.

En cuanto a la localización y expresión de la PrP^{C} en el gato, hemos visto que existe una disminución en sentido rostrocaudal de la cantidad de proteína a lo largo del SNC, con la mayor abundancia de la misma en corteza cerebral (Figura 3a), y sobre todo en las capas profundas de ésta. Las zonas que más expresan la PrP^{C} son las áreas que proyectan de modo especial a la banda intermedia de DM (Figura 3b) y a la porción o núcleo anteroventral de A, estructuras talámicas éstas que se alteran muy primariamente en el FFI[43]. Un hallazgo interesante es la localización de la PrP^{C} en el núcleo reticular pontino oral, que conecta con DM y que tiene gran importancia en los mecanismos de regulación del sueño. Algunas de las células PrP^{C} positivas están situadas alrededor de capilares en prosencéfalo basal[57]. Estos hallazgos nos reafirman en las hipótesis apuntadas más arriba sobre la posible explicación de la fisiopatología de las encefalopatías espongiformes, y especialmente del FFI.

Figura 3. Neuronas inmunopositivas para PrP en corteza cerebral (a) y DM (b) de gato. Abundantes neuronas PrP-positivas en capas profundas de corteza cerebral de rata (c). Coexpresión de PrP y PV en neuronas de la corteza cerebral de rata (d). Presencia de PrP en neuronas del núcleo motor dorsal del vago (X) y núcleo del hipogloso (XII) de vaca (e). Presencia de PV en neuronas positivas para PrP en el núcleo motor dorsal del vago de vaca (f). En c y d aparecen en números romanos las diferentes láminas de corteza cerebral. Los asteriscos en d y f indican neuronas que coexpresan PrP y PV. Barras de calibración: 100 μm

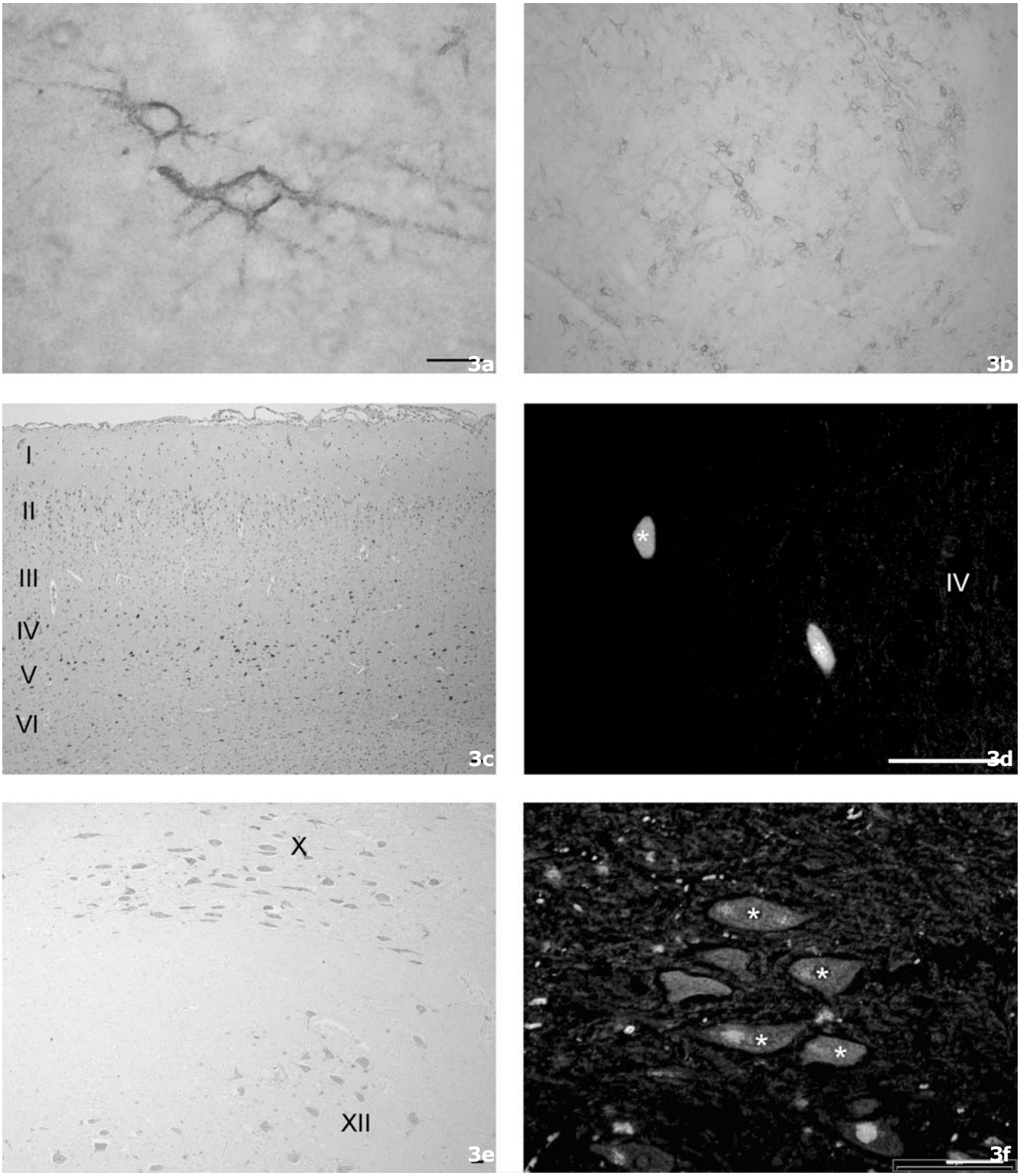

En cuanto a la rata, hemos observado también que el tronco del encéfalo y el cerebelo expresan menor cantidad de PrP^C que las zonas más rostrales. También se destaca la existencia de PrP^C en las capas profundas de la corteza cerebral (Figura 3c). La PrP^C se manifiesta más en zonas que proyectan a DM y A[58]. Hemos observado colocalización PrP^C-PV en determinadas zonas del SNC (Figura 3d), lo que indica la importancia de los mecanismos inhibitorios en condiciones fisiológicas normales, y su alteración en las EET; por ejemplo, en el FFI se da una exaltación de la actividad simpática[40].

La vaca es otra especie de nuestro interés, centrándonos en el tronco del encéfalo, ya que es la zona con más alteraciones en la EEB[27-29,31]. Hemos observado células PrP^C positivas en varias áreas del mismo, como el núcleo motor dorsal del vago (Figura 3e), lo que hace pensar que la infectación por vía oral se haría por medio de un transporte retrógrado por vía vagal hacia el tronco del encéfalo. También hemos visto, como ya sucedía en la rata, una colocalización de PV y PrP^C en estos núcleos troncoencefálicos (Figura 3f).

Conclusión

De los hallazgos experimentales que hasta el momento tenemos, haciendo una extrapolación legítima, podemos inferir que las enfermedades priónicas suponen una alteración de los mecanismos nitrérgicos encefálicos. Una vez instaurada la enfermedad, la transmisión de la PrP^{Sc} tiene lugar de forma retrógrada dentro del propio SNC. La mayor presencia de la PrP^C en determinadas zonas del SNC significa que la PrP^{Sc} se transmite y replica con más intensidad en tales zonas, ya que la presencia previa de la PrP^C es imprescindible para la posterior replicación de la PrP^{Sc}. Por otra parte, la lesión de células PrP^C-PV positivas podría explicar los mecanismos de desinhibición que se dan, por ejemplo, en el FFI.

Agradecimientos

Los datos experimentales que se aportan forman parte de trabajos realizados con la ayuda BMH4-CT96-856 (EU), PIUNA 2002 (Plan de Investigación de la Universidad de Navarra) y FPU AP2003-5033 (Ministerio de Educación y Cultura).

Nuestro agradecimiento al personal técnico del Departamento de Histología y al de Anatomía, de la Facultad de Medicina, de la Universidad de Navarra, por su inestimable ayuda, así como a la empresa NASERSA por proporcionarnos los troncos de encéfalo de vaca utilizados en este estudio.

Bibliografía

1. Raeber AJ, Sailer A, Hegyi I *et al.* Ectopic expression of prion protein (PrP) in T lymphocytes or hepatocytes of PrP knockout mice is insufficient to sustain prion replication. *Proc Natl Acad Sci U S A* 1999;96:3987-92.
2. Prusiner SB. Novel proteinaceous infectious particles cause scrapie. *Science* 1982;216:136-44.
3. Stockel J, Safar J, Wallace AC, Cohen FE, Prusiner SB. Prion protein selectively binds copper(II) ions. *Biochemistry* 1998;37:7185-93.
4. Brown DR, Hafiz F, Glasssmith LL *et al.* Consequences of manganese replacement of copper for prion protein function and proteinase resistance. *Embo J* 2000;19:1180-6.
5. Brown DR. Prion and prejudice: normal protein and the synapse. *Trends Neurosci* 2001;24:85-90.
6. Gustiananda M, Haris PI, Milburn PJ, Gready JE. Copper-induced conformational change in a marsupial prion protein repeat peptide probed using FTIR spectroscopy. *FEBS Lett* 2002;512:38-42.
7. Martins VR, Linden R, Prado MA *et al.* Cellular prion protein: on the road for functions. *FEBS Lett* 2002;512:25-8.
8. Miele G, Jeffrey M, Turnbull D, Manson J, Clinton M. Ablation of cellular prion protein expression affects mitochondrial numbers and morphology. *Biochem Biophys Res Commun* 2002;291:372-7.
9. Milhavet O, Lehmann S. Oxidative stress and the prion protein in transmissible spongiform encephalopathies. *Brain Res Brain Res Rev* 2002;38:328-39.
10. Shiraishi N, Nishikimi M. Carbonyl formation on a copper-bound prion protein fragment, PrP23-98, associated with its dopamine oxidase activity. *FEBS Lett* 2002;511:118-22.
11. Brown DR, Guantieri V, Grasso G, Impellizzeri G, Pappalardo G, Rizzarelli E. Copper (II) complexes of peptide fragments of the prion protein. Conformation changes induced by copper (II) and the binding motif in C-terminal protein region. *J Inorg Biochem* 2004;98:133-43.
12. Ferrer I, Blanco R, Carmona M *et al.* Prion protein expression in senile plaques in Alzheimer's disease. *Acta Neuropathol (Berl)* 2001;101:49-56.
13. Kovacs GG, Zerbi P, Voigtlander T *et al.* The prion protein in human neurodegenerative disorders. *Neurosci Lett* 2002;329:269-72.
14. Tobler I, Gaus SE, Deboer T *et al.* Altered circadian activity rhythms and sleep in mice devoid of prion protein. *Nature* 1996;380:639-42.
15. Monnet C, Marthiens V, Enslen H, Frobert Y, Sobel A, Mege RM. Heterogeneity and regulation of cellular prion protein glycoforms in neuronal cell lines. *Eur J Neurosci* 2003;18:542-8.
16. Peoc'h K, Serres C, Frobert Y *et al.* The human "prion-like" protein Doppel is expressed in both Sertoli cells and spermatozoa. *J Biol Chem* 2002; 277:43071-8.
17. Telling GC, Scott M, Hsiao KK *et al.* Transmission of Creutzfeldt-Jakob disease from humans to transgenic mice expressing chimeric human-mouse prion protein. *Proc Natl Acad Sci U S A* 1994;91:9936-40.
18. Pan KM, Baldwin M, Nguyen J *et al.* Conversion of alpha-helices into beta-sheets features in the formation of the scrapie prion proteins. *Proc Natl Acad Sci U S A* 1993;90:10962-6.
19. Derrington EA, Darlix JL. The Enigmatic Multifunctionality of the Prion Protein. *Drug News Perspect* 2002;15:206-19.
20. Ma J, Lindquist S. Conversion of PrP to a self-perpetuating PrP^{Sc}-like conformation in the cytosol. *Science* 2002;298:1785-8.
21. Belichenko PV, Miklossy J, Belser B, Budka H, Celio MR. Early destruction of the extracellular matrix around parvalbumin-immunoreactive interneurons in Creutzfeldt-Jakob disease. *Neurobiol Dis a* 1999;6:269-79.
22. Marella M, Chabry J. Neurons and astrocytes respond to prion infection by inducing microglia recruitment. *J Neurosci* 2004;24:620-7.
23. Gray F, Adle-Biassette H, Chretien F, Ereau T, Delisle MB, Vital C. Neuronal apoptosis in human prion diseases. *Bull Acad Natl Med* 1999;183:305-20.
24. Siso S, Puig B, Varea R *et al.* Abnormal synaptic protein expression and cell death in murine scrapie. *Acta Neuropathol (Berl)* 2002;103:615-26.
25. Wells GA, Scott AC, Johnson CT *et al.* A novel progressive spongiform encephalopathy in cattle. *Vet Rec* 1987;121:419-20.
26. Hillerton JE. Bovine spongiform encephalopathy: current status and possible impacts. *J Diary Sci* 1998;81:3042-8.
27. Prusiner SB. Natural and experimental prion diseases of humans and animals. *Curr Opin Neurobiol* 1992;2:638-47.
28. Prusiner SB, Fuzi M, Scott M *et al.* Immunologic and molecular biologic studies of prion proteins in bovine spongiform encephalopathy. *J Infect Dis* 1993;167:602-13.
29. Wells GA, Wilesmith JW. The neuropathology and epidemiology of bovine spongiform encephalopathy. *Brain Pathol* 1995;5:91-103.
30. Koo HC, Park YH, Lee BC, Chae C, O'Rourke KI, Baszler TV. Immunohistochemical detection of Prion protein (PrP-Sc) and epidemiological study of BSE in Korea. *J Vet Sci* 2001;2:25-31.
31. Gubler E. Lesion profiles and gliosis in the brainstem of 135 Swiss cows with bovine spongiform encephalopathy (BSE). 2002 (Inaugural-Dissertation, Zurich).
32. Jeffrey M, Halliday WG, Goodsir CM. A morphometric and immunohistochemical study of the vestibular nuclear complex in bovine spongiform encephalopathy. *Acta Neuropathol (Berl)* 1992;84:651-7.

33. Robinson MM, Hadlow WJ, Knowles DP *et al.* Experimental infection of cattle with the agents of transmissible mink encephalopathy and scrapie. J Comp Pathol 1995;113:241-51.
34. Hsiao K, Meiner Z, Kahana E *et al.* Mutation of the prion protein in Libyan Jews with Creutzfeldt-Jakob disease. *N Engl J Med* 1991;324:1091-7.
35. Ironside JW. Neuropathology of variant Creutzfeldt-Jakob disease. *C R Acad Sci III* 2002;325:27-31.
36. Prusiner SB. Prion diseases and the BSE crisis. *Science* 1997;278:245-51.
37. Raymond GJ, Hope J, Kocisko DA *et al.* Molecular assessment of the potential transmissibilities of BSE and scrapie to humans. *Nature* 1997; 388:285-8.
38. Kocisko DA, Priola SA, Raymond GJ, Chesebro B, Lansbury PT, Caughey B. Species specificity in the cell-free conversion of prion protein to protease-resistant forms: a model for the scrapie species barrier. *Proc Natl Acad Sci USA* 1995;92:3923-7.
39. Zanusso G, Liu D, Ferrari S *et al.* Prion protein expression in different species: analysis with a panel of new mAbs. *Proc Natl Acad Sci USA* 1998;95:8812-6.
40. Lugaresi E, Medori R, Montagna P *et al.* Fatal familial insomnia and dysautonomia with selective degeneration of thalamic nuclei. *N Engl J Med* 1986;315:997-1003.
41. Lugaresi A, Baruzzi A, Cacciari E *et al.* Lack of vegetative and endocrine circadian rhythms in fatal familial thalamic degeneration. *Clin Endocrinol (Oxf)* 1987;26:573-80.
42. Gambetti P, Parchi P, Petersen RB, Chen SG, Lugaresi E. Fatal familial insomnia and familial Creutzfeldt-Jakob disease: clinical, pathological and molecular features. *Brain Pathol* 1995;5:43-51.
43. Manetto V, Medori R, Cortelli P *et al.* Fatal familial insomnia: clinical and pathologic study of five new cases. *Neurology* 1992;42:312-9.
44. Tinuper P, Montagna P, Medori R *et al.* The thalamus participates in the regulation of the sleep-waking cycle. A clinico-pathological study in fatal familial thalamic degeneration. *Electroencephalogr Clin Neurophysiol* 1989;73:117-23.
45. Hess WR. Hypothalamus and Thalamus. Experimental documentation. Verlag, Stuttgart, New York 1969.
46. Villablanca J, Salinas-Zeballos ME. Sleep-wakefulness, EEG and behavioral studies of chronic cats without the thalamus: the 'athalamic' cat. *Arch Ital Biol* 1972;110:383-411.
47. Velayos JL, Cruz J. Afferent projections to the mediodorsal and anterior thalamic nuclei. En: Guilleminault C, Montagna P, Gambetti P, (ed). *Fatal familial insomnia: inherited prion diseases, sleep, and the thalamus*. New York: Raven Press, 1994:57-69.
48. Velayos JL, Oliva M, Alfageme F. Afferent projections to the mediodorsal and anterior thalamic nuclei in the cat. Anatomical-clinical correlations. *Brain Pathol* 1998;8:549-52.
49. Espana RA, Baldo BA, Kelley AE, Berridge CW. Wake-promoting and sleep-suppressing actions of hypocretin (orexin): basal forebrain sites of action. *Neuroscience* 2001;106:699-715.
50. Scammel TE. The neurobiology, diagnosis and treatment of narcolepsy. *Ann Neurol* 2003;53:154-66.
51. Velayos JL, Alfageme F. Forebrain and brainstem perivascular neurons projecting to the thalamus (An anatomical explanation of the pathophisiology of fatal familial insomnia). *Eur J Anat* 1999;3:87-92.
52. Lugaresi E, Provini F. Agrypnia excitata: clinical features and pathophysiological implications. *Sleep Med Rev* 2001;5:313-22.
53. Montagna P, Lugaresi E. Agrypnia Excitata: a generalized overactivity syndrome and a useful concept in the neurophysiopathology of sleep. *Clin Neurophysiol* 2002;113:552-60.
54. Bar KJ, Hager F, Nenadic I *et al.* Serial positron emission tomographic findings in an atypical presentation of fatal familial insomnia. *Arch Neurol* 2002;59:1815-8.
55. Cortelli P, Perani D, Parchi P *et al.* Cerebral metabolism in fatal familial insomnia: relation to duration, neuropathology, and distribution of protease-resistant prion protein. *Neurology* 1997;49:126-33.
56. Will RG, Ironside JW, Zeidler M *et al.* A new variant of Creutzfeldt-Jakob disease in the UK. *Lancet* 1996;347:921-5.
57. Velayos JL, Ullán J, Amat A, Ramos P, Sieira JA, Sieira R. Expression of cellular prion protein (PrP^c) in the cat central nervous system. Some findings. *Eur J Anat* 2002;6:23-9.
58. Moleres FJ, Castle M, Velayos JL. Expression of cellular prion protein (PrP^c) in the rat central nervous system. *Eur J Anat* 2003;7:85-90.
59. Do KQ, Benz B, Grima G, Gutteck-Amsler U, Kluge I, Salt TE. Nitric oxide precursor arginine andS-nitrosoglutathione in synaptic and glial function. *Neurochem Int* 1996;29:213-24.
60. Williams JA, Vincent SR, Reiner PB. Nitric oxide production in rat thalamus changes with behavioral state, local depolarization, and brainstem stimulation. *J Neurosci* 1997;17:420-7.
61. Dawson VL, Dawson TM. Physiological and toxicological actions of nitric oxide in the central nervous system. *Adv Pharmacol* 1995;34:323-42.
62. Keshet GI, Ovadia H, Taraboulos A, Gabizon R. Scrapie-infected mice and PrP knockout mice share abnormal localization and activity of neuronal nitric oxide synthase. *J Neurochem* 1999;72:1224-31.
63. Egberongbe YI, Gentleman SM, Falkai P, Bogerts B, Polak JM, Roberts GW. The distribution of nitric oxide synthase immunoreactivity in the human brain. *Neuroscience* 1994;59:561-78.
64. Jansen GH, Vogelaar CF, Elshof SM. Distribution of cellular prion protein in normal human cerebral cortex--does it have relevance to Creutzfeldt-Jakob disease? *Clin Chem Lab Med* 2001;39:294-8.
65. Sales N, Rodolfo K, Hassig R, Faucheux B, Di Giamberardino L, Moya KL. Cellular prion protein localization in rodent and primate brain. *Eur J Neurosci* 1998;10:2464-71.
66. Merino-Ramirez MA, Escudero-Torrella M. Sleep disorders associated to prion diseases. *Rev Neurol* 2000;31:147-51.
67. Wanschitz J, Kloppel S, Jarius C *et al.* Alteration of the serotonergic nervous system in fatal familial insomnia. *Ann Neurol* 2000;48:788-91.
68. Tschampa HJ, Herms JW, Schulz-Schaeffer WJ *et al.* Clinical findings in sporadic Creutzfeldt-Jakob disease correlate with thalamic pathology. *Brain* 2002;125:2558-66.
69. Guentchev M, Wanschitz J, Voigtlander T, Flicker H, Budka H. Selective neuronal vulnerability in human prion diseases. Fatal familial insomnia differs from other types of prion diseases. *Am J Pathol* 1999;155:1453-7.
70. Puoti G, Giaccone G, Rossi G, Canciani B, Bugiani O, Tagliavini F. Sporadic Creutzfeldt-Jakob disease: co-occurrence of different types of PrP(Sc) in the same brain. *Neurology* 1999;53:2173-6.
71. Zanusso G, Righetti PG, Ferrari S *et al.* Two-dimensional mapping of three phenotype-associated isoforms of the prion protein in sporadic Creutzfeldt-Jakob disease. *Electrophoresis* 2002;23:347-55.
72. Liu T, Zwingman T, Li R *et al.* Differential expression of cellular prion protein in mouse brain as detected with multiple anti-PrP monoclonal antibodies. *Brain Res* 2001;896:118-29.
73. Scott JR, Davies D, Fraser H. Scrapie in the central nervous system: neuroanatomical spread of infection and Sinc control of pathogenesis. *J Gen Virol* 1992;73:1637-44.
74. Borchelt DR, Koliatsos VE, Guarnieri M, Pardo CA, Sisodia SS, Price DL. Rapid anterograde axonal transport of the cellular prion glycoprotein in the peripheral and central nervous systems. *J Biol Chem* 1994;269:14711-4.
75. Beekes M, Baldauf E, Diringer H. Sequential appearance and accumulation of pathognomonic markers in the central nervous system of hamsters orally infected with scrapie. *J Gen Virol* 1996;77:1925-34.
76. Kimberlin RH, Walker CA. Pathogenesis of scrapie (strain 263K) in hamsters infected intracerebrally, intraperitoneally or intraocularly. *J Gen Virol* 1986; 67:255-63.
77. Sales N, Hassig R, Rodolfo K *et al.* Developmental expression of the cellular prion protein in elongating axons. *Eur J Neurosci* 2002;15:1163-77.
78. Moya KL, Hassig R, Creminon C, Laffont I, Di Giamberardino L. Enhanced detection and retrograde axonal transport of PrP^c in peripheral nerve. *J Neurochem* 2004;88:155-60.
79. Casaccia-Bonnefil P, Kascsak RJ, Fersko R, Callahan S, Carp RI. Brain regional distribution of prion protein PrP27-30 in mice stereotaxically microinjected with different strains of scrapie. *J Infect Dis* 1993;167:7-12.
80. Bläter T. Transmission of prion disease. *APMIS* 2002;71-8.
81. Glatzer M, Giger O, Seeger H, Aguzzi A. Variant Creutzfeldt-Jakob disease: between lymphoid organs and brain. *Trends in Microbiology* 2004; 12:51-3.
82. Verghese-Nikolakaki S, Michaloudi H, Polymenidou M, Groschup MH, Papadopoulos GC, Sklaviadis T. Expression of the prion protein in the rat forebrain--an immunohistochemical study. *Neurosci Lett* 1999;272:9-12.
83. Ford MJ, Burton LJ, Morris RJ, Hall SM. Selective expression of prion protein in peripheral tissues of the adult mouse. *Neuroscience* 2002;113: 177-92.