Rev. Med. Univ. Navarra, XVI: 259, 1972

RESIDENCIA SANITARIA "VIRGEN DEL CAMINO" DE LA S. S. PAMPLONA
SERVICIO DE MEDICINA INTERNA
(JEFE DEL SERVICIO: DR. A. RIVERO PUENTE)

El líquido cefalorraquídeo en los accidentes vasculares cerebrales: interés de la electroforesis y del estudio citomorfológico por el método de sedimentación

E. Maraví Petri, V. Iragui Madoz** y C. Alvarez****

RESUMEN

El estudio electroforético de las proteínas del líquido cefalorraquídeo es esencial para el diagnóstico de los procesos inflamatorios meningovasculares crónicos por la frecuencia con que se ve una gran elevación de la gamma globulina, siendo a veces el único dato orientador de la etiología y patogenia.

La citología del líquido cefalorraquídeo estudiada por el método de sedimentación permite el diagnóstico cierto de hemorragia, en un período inicial por la presencia de fenómenos de eritrofagocitosis, y de manera retrospectiva más allá de los 30 días por el hallazgo de macrófagos cargados con hemosiderina (siderófagos).

El examen del líquido cefalorraquídeo (LCR) constituye un paso casi obligado para el diagnóstico de un accidente vascular cerebral; no sólo para diferenciar si se trata de una hemorragia o un infarto, sino también para una mayor aproximación al diagnóstico etiopatogénico. La única contraindicación para practicar una punción lumbar es la presencia de signos de hipertensión endocraneal sugestivos de hernia subtentorial o de sufrimiento de tronco cerebral (midriasis paralítica homolateral a una lesión hemisférica, hiperventilación centrogénica, crisis de descerebración, bradicardia acusada, pausas de apnea y respiración atáxica). Esta situación la vemos precozmente en las hemorragias cerebrales grandes y, evolutivamente en los infartos extensos por el edema cerebral acompañante.

* Neurólogo del Servicio de Medicina Interna.
** Residente de Neurología.
*** Adjunto del Servicio de Análisis Clínicos (Jefe: Dr. S. García Merlo).

La semiología del LCR empieza con la medición de la presión; si la encontramos elevada (mayor de 20 cm de agua), nos indica que existe una hipertensión endocraneal, esto es habitual en las hemorragias y por lo general este dato excluye el artefacto como origen de la hemorragia.

El color del LCR extraído puede ser claro, rojo, amarillo o turbio. Un líquido claro no excluye que sea patológico, indicando sólo que el número de células es inferior a 500/mmc. o de hematíes inferior a 100/mmc. Un color rojo indica que existe sangre, que estamos en presencia de una hemorragia. Un color amarillo pueden darlo una hemorragia en fase de reabsorción por el catabolismo intratecal de la hemoglobina; un bloqueo espinal completo (gran elevación de las proteínas totales, interés de la prueba de Queckenstedt); y cuando la bilirrubina sérica está muy elevada (ictericia). La turbidez en el LCR indica generalmente que existe un proceso inflamatorio meníngeo (meningitis), pero no ha de confundirse con la turbidez que da un líquido mezclado con algo de sangre. La semiología analítica del LCR consta de los siguientes aspectos: 1) químico (proteínas totales, proteinograma, glucosa y cloruros como los más habituales); 2) citológico (número de células y hematíes, estudio citomorfológico); 3) microbiológico (bacterias, hongos, parásitos, virus, serología).

Los datos obtenidos de la semiología macroscópica y analítica se complementan mutuamente, correlacionándose la mayoría de las veces con la clínica. Se puede decir que cuanto más amplio sea el estudio del LCR mayor será su contribución al diagnóstico. Este análisis minucioso tiene su dinámica en la orientación clínica y los primeros datos analíticos que nos irán indicando la necesidad de practicar otros análisis más específicos. Por eso el estudio del LCR nunca podrá ser rutinario.

En esta comunicación nos vamos a referir fundamentalmente al valor diagnóstico del proteinograma de LCR en los procesos inflamatorios meningovasculares y al estudio citomorfológico evolutivo de las hemorragias cerebromeníngeas.

Material y métodos

Nuestro material clínico lo constituyeron 3 pacientes afectos de un proceso inflamatorio meningovascular crónico y 4 casos de hemorragia subaracnoidea.

El fraccionamiento electroforético de las proteínas del LCR se realizó utilizando como soporte el acetato de celulosa con el cual venimos trabajando desde hace siete años. Este medio de soporte ha demostrado ser idóneo, de fácil manejo, para obtener una buena separación y definición de las fracciones proteicas [1]. En un caso se practicó inmunoelectroforesis del LCR frente a un antisuero humano global según la técnica de Grabar y Williams [5], e inmunodifusión [11], con antisueros específicos para las inmunoglobulinas A, G, M. y D.

El estudio citomorfológico de las hemorragias subaracnoideas se realizó utilizando el método de sedimentación descrito por Sayk [13] pero con el aparato modificado por Kolar [8]. La muestra se manipuló inmediatamente después de su extracción, siendo el tiempo de sedimentación no mayor de 45 minutos. Un LCR que se manipula después de 1 hora de su extracción, o la sedimentación muy prolongada generalmente dan muestras poco aptas para su estudio por las alteraciones morfológicas que se han producido en las células. En los líquidos muy hemorrágicos basta colocar 0.1 cc. de muestra, cantidades mayores dan unos sedimentos con gran densidad celular haciendo impracticable su estudio. En los líquidos pobres en células (menos de 100/mmc.) se usó 1 cc. Las células se

tiñeron por el método de Giemsa, y para demostrar la presencia de hierro se utilizó la reacción azul prusia.

RESULTADOS

Caso 1.—J. L. P., varón de 29 años, Consulta el 18-IV-66. Refieren que hace 4 años tuvo una pérdida de conocimiento, recuperándose pronto sin aparente déficit. A partir de entonces se inicia un deterioro intelectual progresivo. Hace 8 meses que viene presentando unos episodios bruscos de pérdida de fuerza en miembros derechos de los que se recupera en unos minutos. En la exploración se observa un paciente con acusados signos de afectación intelectual, lenguaje disártrico, alexia, agrafia y acalculia; las pupilas son pequeñas, sin reacción a la luz ni tampoco a la acomodación. La punción lumbar dio salida a un líquido claro, normotenso; analíticamente: células = 0/mmc., proteínas totales = 38 mg %, proteinograma = pA 1.5 %, A 39 %, alfa-1 4 %, alfa-2 5 %, Beta 12 %, Tau 11 %, y Gamma 39 % (fig. 1 a); V.D.R.L. y test de Nelson positivos en suero y LCR. La investigación serológica de lues fue también positiva en la madre del enfermo.

Caso 2.—T. O. O., hembra de 52 años. Consulta el 24-IV-67. Refiere desde hace un año dolor de cabeza localizado en nuca, diario, acompañado a veces de vómitos. Desde hace 6 meses presenta unos episodios bruscos consistentes en imposibilidad para hablar, con sensación de hormigueos en hemicara derecha y miembro superior del mismo lado, durando aproximadamente 5 minutos.

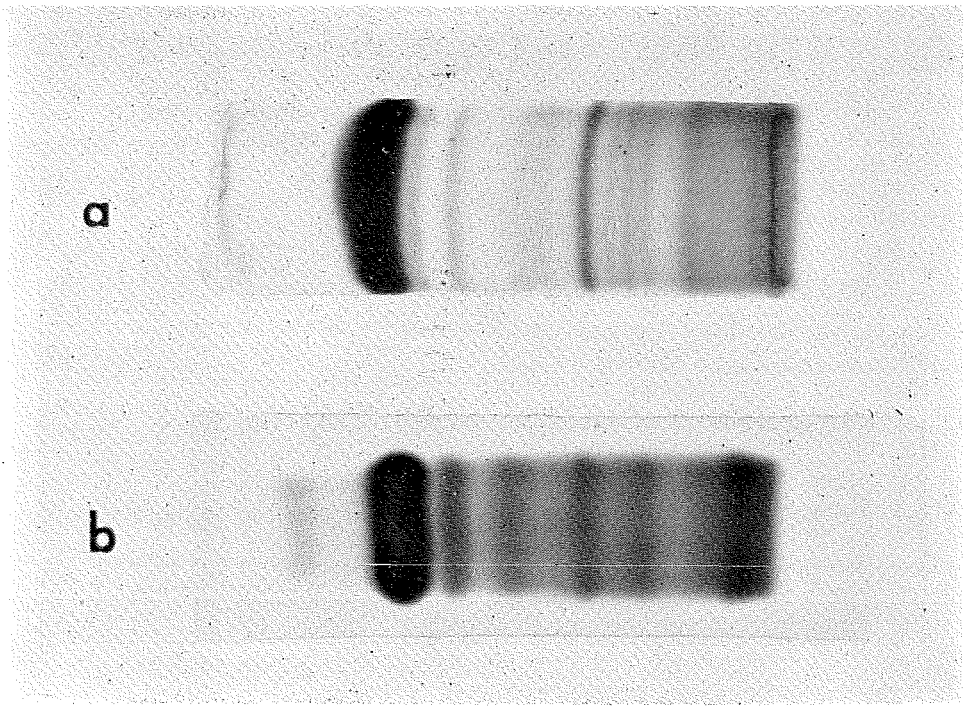

Fig. 1. a) LCR de neurolues; b) LCR de neurobrucelosis.

Esto se le ha repetido en 10 ocasiones. Desde el comienzo de sus cefaleas viene perdiendo audición bilateralmente. La exploración sólo mostró una hipoacusia de percepción bilateral bastante intensa. Un electroencefalograma mostró una lentificación focal temporal izquierda a 3-6 c/seg., de ondas polimorfas intermitentes, sin repercusión sobre la actividad de fondo. El estudio angiográfico de carótida izquierda y una neumoencefalografía no mostraron anomalías valorables. El LCR extraído en la exploración neumoencefalográfica mostró una tenue red de fibrina, siendo por lo demás de aspecto normal. Analíticamente: células = 85/mmc (100 % mononucleares linfoides); proteínas totales = 183 mg %; cloruros = 110 mEq/L; glucosa = 33 mg %; proteinograma = pA 2 %, A 41 %, alfa-1 5.5 %, alfa-2 9.5 %, Beta 12 %, Tau 9 %, Gamma 21 % (fig. 1 b); V.D.R.L. negativo; estudio microbiológico para bacterias y hongos negativos; las aglutinaciones a maltas fueron positivas a un título 1/640 en suero y 1/160 en LCR.

Caso 3.—J. G. M., varón de 35 años. Consulta el 17-XI-71. Refiere que en 1968 y 69 tuvo frecuentes dolores erráticos por hombros y codos que cedieron con medicación antiinflamatoria. En octubre de 1969 presentó durante un mes visión doble al mirar hacia la izquierda. En agosto de 1970 y junio de 1971 tuvo unos episodios de dolor en ambas pantorrillas que cedieron en unos 10-15 días con antiinflamatorios. En julio de 1971 fue visto en consulta ambulatoria por un tortícolis que remitió en pocos días con fisioterapia y medicación con ácido acetilsalicílico. El 5 de noviembre tuvo un episodio brusco consistente en pérdida de fuerza en mano derecha e imposibilidad para hablar aunque comprendía lo que le decían, durando unos segundos, volviendo a presentarlo unos minutos más tarde con idéntica duración. Desde entonces estos episodios se han repetido casi todos los días, unos más duraderos que otros (1-2 minutos), persistiendo disartria moderada durante más o menos media hora.

En la exploración se aprecia una anisocoria, siendo la pupila izquierda menor que la derecha, dilatándose también menos al oscurecer la habitación. Ligera desviación de la lengua hacia la derecha al protruirla. Fondo de ojo normal. Astereognosia moderada en mano derecha. En ingles se palpan unas adenopatías de unos 10-15 mm de diámetro, rodaderas, consistencia elástica, no dolorosas. El electroencefalograma muestra brotes lentos de intensidad moderada sobre región parieto-temporal izquierda.

En sangre se observa una ligera elevación de las transaminasas y creatinfosfokinasa (CPK): GOT = 21.5 (V. N. hasta 12 mu/ml), GPT = 17 (V. N. hasta 12 mu/ml), CPK = 93.6 (V. N. hasta 50 mu/ml). Velocidad de sedimentación = 2/5, I. K. = 2. Proteinograma del suero: proteínas totales = 7.3 gr %, Alb. 42.1 %, alfa-1 5.8 %, alfa-2 14.1 %, Beta 13.7 %, Gamma 24.3 %.

La punción lumbar mostró un líquido claro a presión normal. Analíticamente:

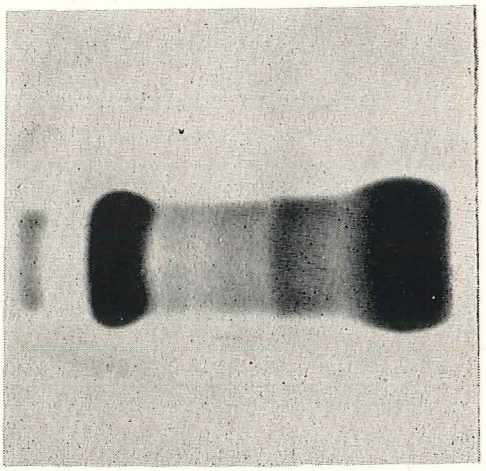

Fig. 2. LCR del caso 3, arteritis de etiología indeterminada.



Fig. 3. Inmunoelectroforesis del LCR en el caso 3 frente a un inmunosuero humano global (arriba: suero; abajo: LCR).

células = 20/mmc. (90 % linfocitos, 7 % monocitos, 3 %reticulomonocitos, no se vieron células plasmáticas); glucosa = 56 mg %; proteínas totales = 65 mg %; proteinograma = pA 5,1 %, Alb. 35.7 %, alfa-1 3.1 %, alfa-2 4.9 %, Beta 8.3 %, *Gamma* 42.7 % (fig. 2).

La inmunoelectroforesis del LCR frente a un antisuero humano global y frente a los antisueros específicos de las inmunoglobulinas G, A, M y D, demostraron que el aumento tan acusado de la banda gamma de la electroforesis era a expensas de la IGG, y algo de la IGA (figs. 3, 4 y 5). V.D.R.L. negativo en suero y LCR.

Aglutinaciones a maltas negativas. Cultivos de LCR para bacterias y hongos negativos en repetidas exploraciones. Tuberculina 1 U. PPD, negativa.

Angiografía carotídea izquierda: la primera inyección de contraste mostró una oclusión de la cerebral media (fig. 6); la segunda inyección en la proyección de perfil muestra que la oclusión no es total, pasa el contraste a ramas más periféricas de la silviana a través de un estenosis bastante acusada (fig. 7); después de esta segunda inyección el enfermo quedó afásico y con una hemiparesia derecha bastante acusada, recuperándose totalmente en el espacio de 2 horas con un tratamiento de heparina y papaverina intravenosos.

La biopsia de un ganglio linfático inguinal mostró un cuadro reactivo inespe-



Fig. 4. Inmunodifusión del LCR en el caso 3 frente a un inmunosuero específico anti IGG.

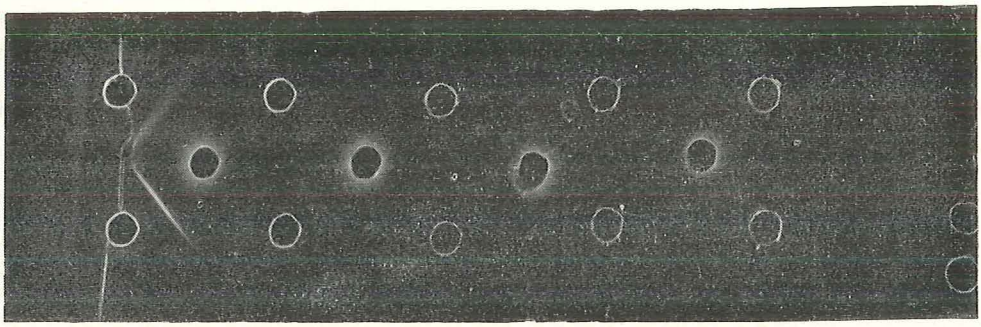

Fig. 5. Inmunodifusión del LCR en el caso 3 frente a un inmunosuero específico anti IGA.

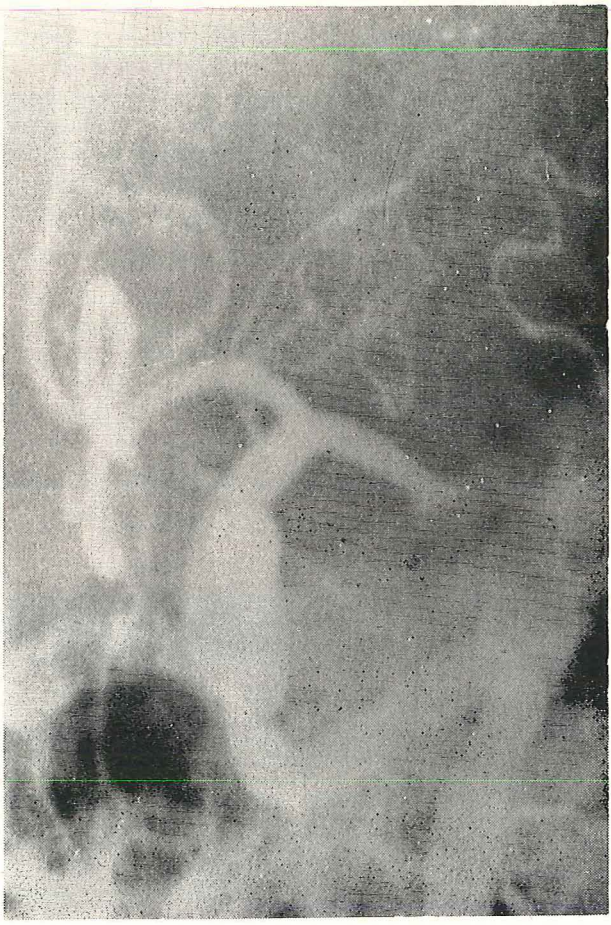

Fig. 6

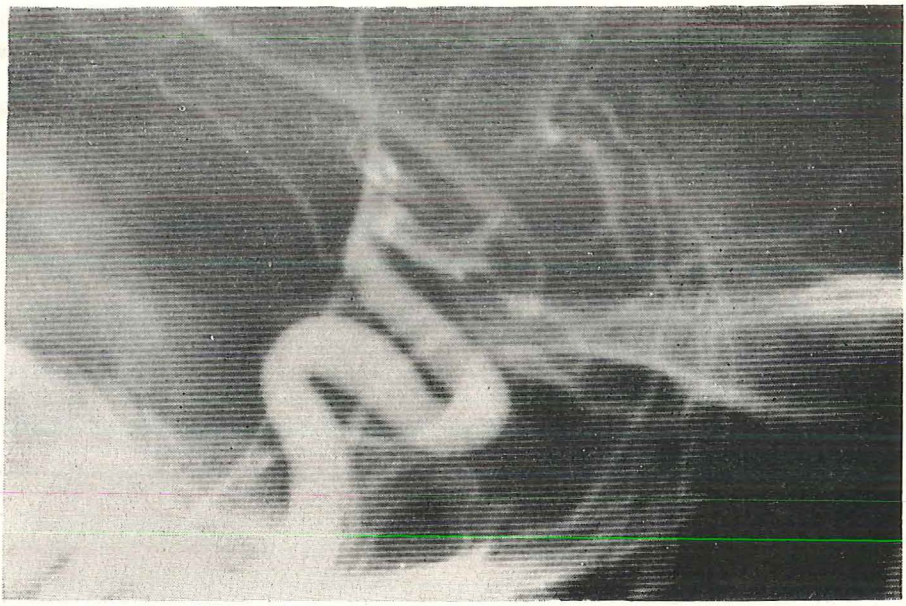

Fig. 7

cífico. La biopsia de músculo gemelo derecho no mostró anomalías en la estructura muscular ni de los vasos.

Se instauró una terapéutica con esteroides (dexametasona) y anticoagulantes (dicumarínicos) con los cuales se ha encontrado asintomático durante todo el tiempo de observación; sin embargo los sucesivos controles licuorales siguen mostrando las mismas anomalías.

Los 4 casos de *hemorragia subaracnoidea,* presentaban el clásico cuadro de cefalea brusca, vómitos y signos meníngeos. Ninguno tenía signos neurológicos deficitarios. Las edades eran de 15, 42, 45 y 50 años. En ninguno se demostró la existencia de una malformación vascular en los angiogramas practicados (2 carótidas y una vertebral).

El examen del LCR se practicó en un enfermo a las 3 horas del inicio, y en los otros a las 48, 52 y 72 horas respectivamente, siendo en todos ellos muy hemorrágico. En el primero, al cual se practicó la punción lumbar muy precozmente, no mostró fenómenos de eritrofagocitosis hasta pasadas las 48 horas en que se repitió el examen del LCR; en los otros 3 fue un hallazgo constante (figs. 8 a y b). Las punciones se repitieron a los 7, 14, 21, 28 y 35 días.

A los 7 días el líquido tenía un aspecto ligeramente hemorrágico-xantocrómico, siendo posible dosificar la bilirrubina en 3 de ellos; el número de células osciló entre 40 y 60/mmc. y las proteínas totales entre 20 y 69 mg %; se siguieron observando fenómenos de critrofagocitosis junto a macrófagos con grumos de hemosiderina en su interior, demostrándose la presencia de hierro en estas células por la reacción azul prusia (figs. 8 c y d).

A los 14 días el LCR era claro en 3 de ellos y muy ligeramente xantocrómico en uno; el número de células era de 8, 10, 15 y 30/mmc.; las proteínas totales se habían normalizado: la bilirrubina era

(a)

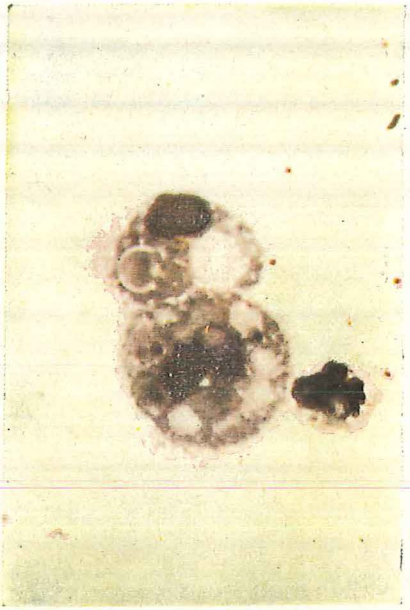

(b)

(c)

(d)

Fig. 8. Tinción por el método de Giemsa en a, b y c. Reacción azul prusia en d

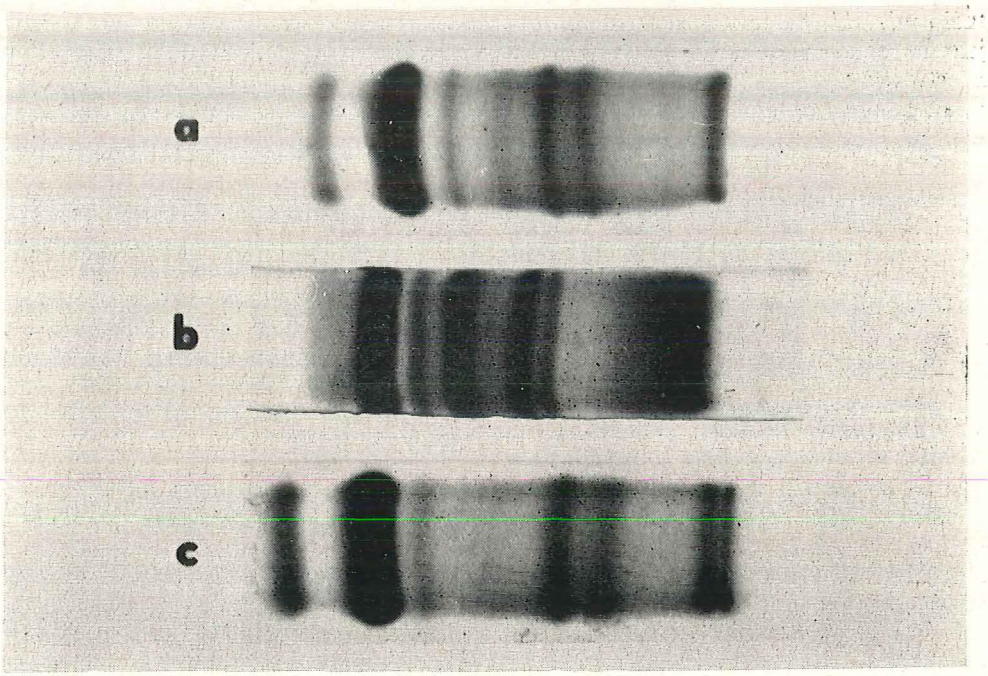

Fig. 9. a: LCR normal; b: suero normal; c: LCR normal en el que se visualiza una fracción de movilidad negativa (delta).

indosificable; el estudio citomorfológico mostró abundantes siderófagos.

En los días 21, 28 y 35 el LCR era claro, la cifra de células era normal en todos excepto en uno que se mantuvo alrededor de 30/mmc. (en este caso se practicó una neumoencefalografía el día 28 de evolución por complicación hidrocefálica); la cifra de proteínas totales continuaba siendo normal; y en todos se siguieron viendo siderófagos aunque su número fue evolutivamente menor. Con posterioridad al día 35 de evolución no se continuó el estudio.

Conclusiones

El perfil electroforético del LCR normal tiene entre sus aspectos más característicos comparándolo con el suero la escasa proporción de la fracción correspondiente a la gamma globulina (fig. 9), no siendo mayor del 8-10 %. Esto tiene gran importancia en clínica para el diagnóstico de los procesos neurológicos que cursan con una elevación de esta fracción. El hallazgo de una gamma globulina acusadamente elevada, exclusivamente en el LCR, es indicativo de la existencia de un proceso inflamatorio subagudo o crónico en el sistema nervioso central y/o meninges, cualquiera que sea su etiología. Así, es el denominador común de una serie de enfermedades de patogenia inflamatoria-inmunitaria tales como la esclerosis en placas, panencefalitis esclerosante subaguda, meningitis bacterianas o virales de evolución crónica [10], parasitosis, micosis, etc....

Ante un perfil electroforético tipo gamma es imperativo realizar un exhaustivo es-

tudio microbiológico y serológico con objeto de conocer su posible etiología. En nuestros casos 1 y 2 las pruebas serológicas nos permitieron llegar al diagnóstico de lues y brucelosis respectivamente. El caso 3 es de un gran interés por presentarse clínicamente como una isquemia cerebral transitoria como síntoma predominante, con un cortejo de síntomas "reumáticos" poco concretos y de aparente significación banal por su escasa repercusión general. Repetidos exámenes microbiológicos fueron negativos, y los cambios humorales en sangre periférica prácticamente nulos, estando la velocidad de sedimentación y proteinograma sérico dentro de la normalidad. La terapéutica con esteroides ha sido indudablemente eficaz ya que mantiene asintomático al enfermo; sin embargo el LCR sigue mostrando idénticas alteraciones: ligera pleocitosis, proteinorraquia ligeramente elevada (no mayor de 60 mg %), y la gamma globulina enormemente elevada. En el sedimento citológico se ha buscado intencionadamente células plasmáticas con resultado negativo, estando constituido casi exclusivamente por linfocitos. La gamma globulina como es habitual en la mayoría de los procesos que cursan con elevación de esta fracción, está constituida en casi su totalidad por la IGG. Esta elevación no puede tener otra causa que una estimulación antigénica persistente "in situ", siendo expresión de la puesta en marcha de un proceso inmunológico dentro del sistema nervioso, de forma similar como ocurre en la panencefalitis esclerosante subaguda [3, 4]. La localización arterial intracraneal del proceso lo encuadra dentro de las arteritis aparentemente no infecciosas y quizás más próxima a la angeitis granulomatosa confinada al sistema nervioso central, entidad bastante rara de la cual sólo se habían descrito 16 casos hasta el año 1968 [9]; otra posibilidad es que se trate de una sarcoidosis fundamentalmente localizada en el sistema nervioso.

El estudio citomorfológico del LCR, hasta hace pocos años, no contaba con una técnica lo suficientemente fina que evitase alteraciones de la estructura celular a la vez que agrupase un número suficiente de células para una valoración adecuada. La técnica de sedimentación fue puesta a punto por Sayk en 1954 y ha demostrado que satisface plenamente estas exigencias. La introducción de esta técnica ha renovado el interés que existía a comienzos de siglo por el estudio citológico del LCR.

Es conocida la dificultad que en ocasiones surge para diferenciar un líquido auténticamente hemorrágico de un artefacto por punción traumática. La presencia de macrófagos conteniendo hematíes en su interior (eritrofagocitosis) confirma rotundamente que se trata de una hemorragia. Las posibilidades de diagnosticar retrospectivamente una hemorragia utilizando los clásicos parámetros (presencia de hematíes, y/o bilirrubina en el LCR) no pasan más allá de los 20 días del inicio de la hemorragia si ésta ha sido única, como queda bien ilustrado por los trabajos de Tourtellotte [14] y de Jubert [7]. En nuestros 4 casos de hemorragia subaracnoidea no existían hematíes y la bilirrubina era indosificable en el LCR a los 14 días de evolución; sin embargo el estudio citomorfológico demostró la presencia de macrófagos cargados con grumos de hemosiderina en el día 35 de evolución, que fue el último control practicado. La presencia de siderófagos es un testimonio rotundo de que ha ocurrido una hemorragia con anterioridad.

Varios autores [2, 6, 12, 15], afirman que es posible en algunos casos encontrar siderófagos en LCR varios meses después de la hemorragia.

Nosotros lo hemos comprobado en un

niño de 9 meses que había sufrido una hemorragia neonatal, demostrándose en este caso por neumoencefalografía la existencia de grandes cavidades porencefálicas. Es probable que las hemorragias que han producido un hematoma abierto a espacios aracnoideos o ventrículo y que siguen en comunicación, den durante mayor tiempo hallazgos positivos. La importancia que tiene contar con un método tan sencillo y fidedigno para el diagnóstico retrospectivo de una hemorragia en el sistema nervioso no requiere mayores consideraciones.

SUMMARY

Cerebrospinal Fluid in Cerebrovascular Diseases: Electrophoretic and Cytomorphologic Aspects

CSF protein electrophoresis is essential for the diagnosis of chronic inflamatory meningovascular diseases. Gamma globulina elevation is frecuently the only data reflecting this process.

A sure diagnosis of hemorrhage could be obtained by the study of CSF cytology. As demonstrated by the method of sedimentation, in the first period macrophages containing erythrocytes could be seen, and this diagnosis could still be sustained even after 30 days by the evidence of hemosiderin ladden macrophages.

BIBLIOGRAFÍA

1. BORRASCA, A., P. ARTIEDA, S. GARCÍA MERLO y A. MEDARDE. *Actas de la IX Reunión Anual de la Sociedad Española de Ciencias Fisiológicas.* Pamplona, 1965.
2. CAP, J. y J. SZABOVA. *CS Neurol.*, 32: 95, 1969.
3. CUTLER, R. W. P., G. V. WATTERS., J. P. HAMMERSTAD y E. MERLER. *Arch. Neurol.*, 17: 618, 1967.
4. CUTLER, R. W. P., G. V. WATTERS y J. P. HAMMERSTAD. *J. Neurol. Sci.*, 10: 259, 1970.
5. GRABAR, P. y C. A. WILLIAMS. *Biochim. biophys. Acta*, 17: 67, 1955.
6. HEJKA, Z. *Neurol. Neurochir. Pol.*, 18: 535, 1968.
7. JUBERT, J., J. M. ESPADALER y M. BALCELLS. *Rev. Esp. Otoneurooftal.*, 27: 193, 1968.
8. KOLAR, O. y W. ZEMAN. *Arch. Neurol.*, 18: 44, 1968.
9. KOLODNY, E. H., J. J. REBEIZ, C. V. S. CAVINESS, JR. y E. P. RICHARDSON, JR. *Arch. Neurol.*, 19: 510, 1968.
10. MARAVI, E., M. MARTÍNEZ-LAGE, A. RIVERO, A. MEDARDE y P. ARTIEDA. *Bordeaux Médical*, 2: 317, 1970.
11. OUCHTERLONY, O. Arkiv för kemi, minerealogi och geologi 26 B: 1, 1948.
12. RAUTENBACH, M. *Wiss. Z. Humboldt Univ. Berl.*, 17: 552, 1968.
13. SAYK, J. *Aerztl. Wochenschr.*, 9: 1042, 1954.
14. TOURTELLOTTE, W. W., L. N. METZ, E. R. BRYAN y R. N. DEJONG. *Neurology*, 14: 301, 1964.
15. WIECZOREK, V. *Wiss. Z. Humboldt Univ. Berl.*, 17: 554, 1968.