SECCION DE IMAGEN

Síndrome de cava superior por disección aórtica

J. D. Aquerreta* / J. I. Bilbao* / F. García* / C. E. Triana* / I. Simón* / J. L. Zubieta*

RESUMEN

Se presenta un caso de síndrome de cava superior producido por compresión de un aneurisma disecante de aorta ascendente, habiéndose llegado al diagnóstico por angiografía por sustracción digital.

* Servicio de Radiodiagnóstico. Clínica Universitaria. Facultad de Medicina. Universidad de Navarra. Pamplona.

Mujer de 53 años a la que se implantó prótesis valvular aórtica un año antes, por presentar insuficiencia aórtica pura.

Acude a urgencias aquejada de un fuerte dolor precordial con irradiación a espalda.

En la exploración física llama la atención la presencia de intensa cianosis acompañada de edema en la cara, extremidades superiores y zona alta del tórax. En la auscultación cardíaca se objetiva un soplo proto-meso sistólico grado I/IV en foco aórtico. El ECG es normal.

Se realiza radiografía de tórax (Fig. 1) que pone de manifiesto un ensanchamiento mediastínico a expensas de su borde derecho.

Exploraciones complementarias

Con la sospecha clínica de obstrucción de cava superior, se practica an-

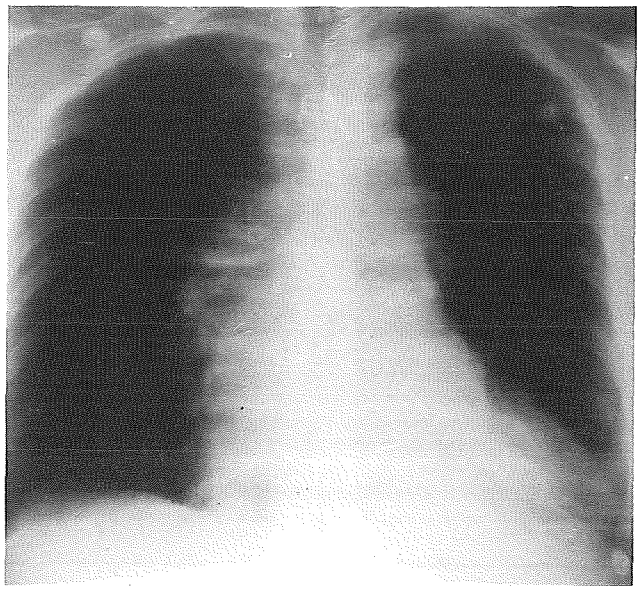

Fig. 1.—*Radiografía de tórax. Obsérvese el ensanchamiento mediastínico en el lado derecho.*

Fig. 2.—*Cavografía superior. Se aprecia una obstrucción completa con reflujo al sistema ácigos.*

Fig. 3.—*Desplazamiento del infundibulo ventricular derecho y de la arteria pulmonar por ocupación mediastínica.*

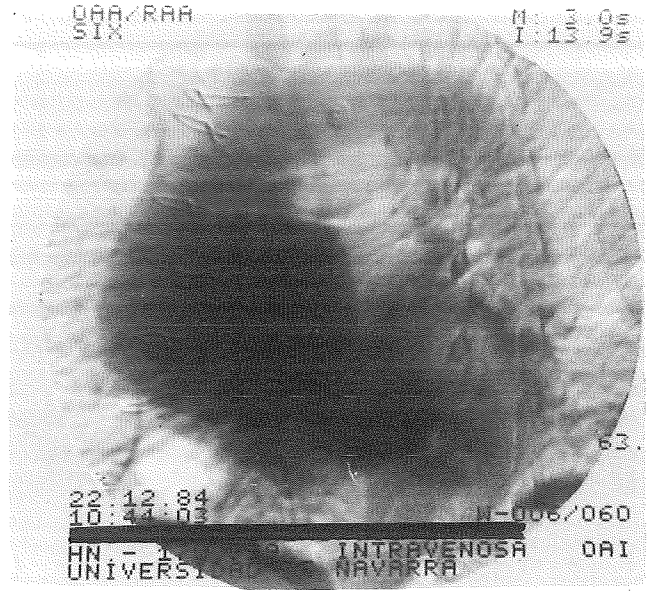

Fig. 4.—*Aortografía realizada por vía endovenosa que muestra la dilatación aneurismática de la aorta.*

giografía digital. En la figura 2 se observa una obstrucción casi total de la cava superior y reflujo del contraste por el sistema ácigos; en tiempos más tardíos se visualiza paso de contraste a cavidades derechas y tronco de la arteria pulmonar, que se encuentran marcadamente desplazadas por una masa mediastínica (Fig. 3). En la figura 4, realizada también por inyección endovenosa, se observa una aorta ascendente aneurismática.

Evolución

Inmediatamente después la paciente es intervenida, objetivándose un aneurisma disecante de aorta ascendente, con amplia rotura por la línea de sutura de la intervención previa. La pared aórtica aparece extremadamente delgada, siendo el funcionamiento de la prótesis valvular correcto.

Comentario

El síndrome de compresión de la cava superior es debido en la mayoría de los casos, a patología maligna mediastínica o pulmonar; solamente en un 3 % la causa es benigna, encontrándose entre ellas la compresión por tiroides, por adenopatías tuberculosas o por mediastinitis fibrosa [1].

La disección aórtica es, por tanto, una causa rara de compresión de cava superior, siendo solamente doce los casos descritos en la literatura revisada [2].

Los mecanismos fisiopatológicos descritos en la compresión de cava superior por causa vascular son la compresión directa, la formación de un hematoma que la englobe o bien la formación de una fístula arterio-venosa que aumente sus presiones [3, 4, 5].

En algunos de los casos se da la circunstancia de que el paciente había sido intervenido previamente por válvulopatías, encontrándose como hallazgo operatorio una fibrosis mediastínica secundaria que impedía la expansión del hematoma formado, favoreciendo la compresión y obstrucción de la cava superior.

Bibliografía

1. Lokich JJ, Goodman R. *Superior vena cava syndrome: Clinical management.* JAMA 231: 58-61, 1975.
2. Cequier A, Pallarés C, Esplugas E, Gausi C. *Síndrome de vena cava superior: Una complicación infrecuente de la disección aórtica aguda.* Med Clin (Barc) 84: 252, 1985.
3. Calenda DG, Uricchio JF. *Superior vena cava syndrome: Diferentiation between simple obstruction and aorticocaval communication.* Arch Intern Med 91: 800-807, 1953.
4. Spitzer S, Blanco G, Adam A et al. *Superior vena obstruction and dissecting aortic aneurysm.* JAMA 233: 164-165, 1975.
5. Strax TE, Ryvicker MJ, Elguezábal A. *Superior vena cava syndrome due to mediastinal hematoma secondary to a dissecting aneurysm.* Dis Chest 55: 338-341, 1969.

SUPERIOR VENA CAVA SYNDROME DUE TO DISSECTING AORTIC ANEURYSM

Summary

A case of superior vena cava syndrome due to compression by dissecting aneurysm of ascending aorta is presented. The diagnosis was done with digital substraction angiography.