

Metástasis pulmonares múltiples y agudización de la disnea

J.M. Merino

Servicio de Medicina-Sección de Neumología. Hospital de Basurto Bilbao- UPV/EHU. Pabellón Revilla 3ª Planta

Correspondencia:

J.M. Merino Mujika

Servicio de Medicina-Sección de Neumología

Hospital de Basurto Bilbao- UPV/EHU

Pabellón Revilla 3ª Planta

Una paciente de 54 años de edad, laringectomizada por un carcinoma hacía más de un año y tratada con radioterapia, acudió a su médico por haber comenzado a notar disnea de esfuerzo, objetivándose en un estudio radiológico de tórax metástasis pulmonares múltiples (Figura 1). Por este motivo fue ingresada.

La exploración clínica no revelaba datos significativos de interés, no presentando la paciente disnea en reposo y la rutina analítica básica era normal. Gasometría arterial normal. Se indicó la realización de una broncoscopia para diagnóstico etiológico y valoración de tratamiento quimioterápico según los resultados. En la broncoscopia no se objetivaron alteraciones endoluminales tomándose muestras de la mucosa en algunas zonas de aspecto algo edematoso.

Estando en espera del resultado anatomopatológico y no habiendo pasado aún 48h desde la realización de la broncoscopia, las enfermeras fueron avisadas de madrugada por haber comenzado la paciente con más disnea y sensación de obstrucción de la vía aérea, diferente a la que tenía los días previos. En el supuesto de que la disnea pudiera ser por retención de

secreciones, las enfermeras realizaron aspiraciones, a través de la traqueostomía, extrayendo secreciones mucosas pero sin conseguir mejoría y por ello se avisó al médico de guardia.

La exploración clínica de la paciente era anodina salvo los síntomas que refería la paciente de sensación de obstrucción que insistía ser diferente a la de los días previos.

Con los datos que se disponían, Rx con metástasis múltiples y de tamaños considerables, broncoscopia realizada apenas 36h. antes sin hallazgos relevantes, se cuestionó la conducta a seguir y si procedía o no practicar una endoscopia con carácter urgente, máxime cuando en nuestro centro no estaba contemplada la realización de Broncoscopias de Urgencia fuera del horario laboral, lo cual exigía el traslado de la paciente a otro centro.

Antes de proseguir podríamos preguntarnos:

- ¿Cual hubiera sido nuestra conducta en este momento y en este contexto?
- ¿Trasladaríamos a la enferma a otro centro para practicar una nueva endoscopia?
- ¿Estableceríamos un tratamiento sintomático y esperaríamos la evolución?

A pesar del contexto clínico de paciente con enfermedad oncológica avanzada, de los recientes datos radiológicos y broncoscópicos que se habían realizado hacía menos de 48h., y con opiniones diversas sobre qué procedía hacer, se decidió dar la máxima importancia a la sintomatología de la paciente y salvando todas las dificultades se practicó una broncoscopia de urgencia en la que se extrajo un cuerpo extraño que se correspondía con un bastoncillo de higiene para oídos, nariz, etc. (Figura 2).

A pesar de insistirle, no conseguimos saber como la paciente no se pudo dar cuenta de la aspiración del bastoncillo. Nos confesó que los utilizaba habitualmente para la limpieza de la cánula y que tal vez se quedase dormida mientras lo estaba utilizando.

Comentarios

La presencia de cuerpos extraños en la vía aérea es un hecho frecuente que se asocia a alta mortalidad y morbilidad¹ y

Figura 1. Radiografía torácica en la que se observan múltiples metástasis pulmonares

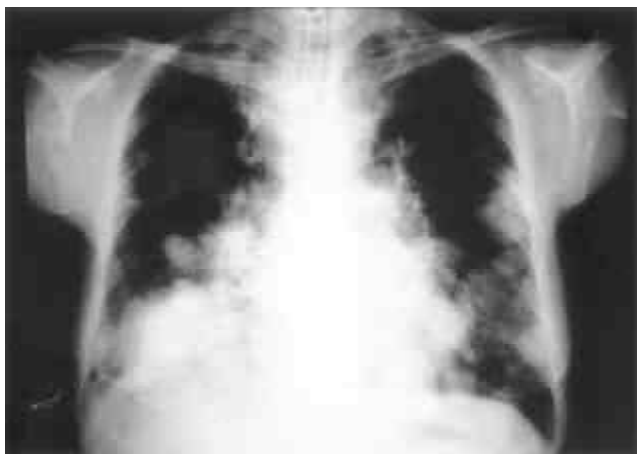
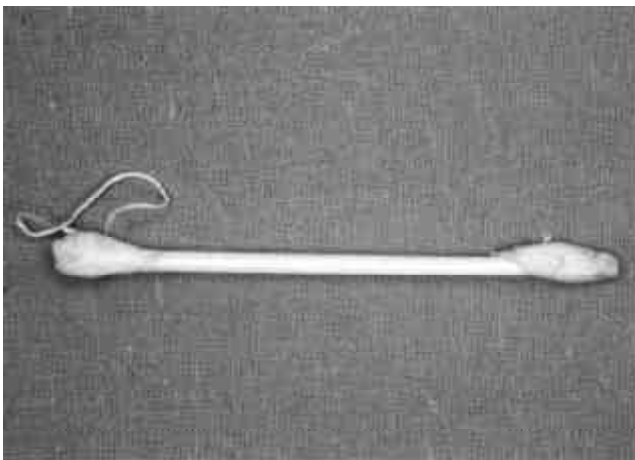


Figura 2. Bastoncillo utilizado por la paciente para la limpieza de la cánula traqueal



que es por otro lado un problema conocido desde hace más de seis décadas².

Con cierta frecuencia el médico se encuentra con trabas para la utilización de recursos porque su disponibilidad es nula o exige traslado del paciente a otro centro etc. Esta presión aboca en numerosas circunstancias a una mala praxis por miedo a que la exploración no arroje el resultado que justifique su petición urgente y deje al facultativo solicitante en entredicho.

A nuestro juicio y aunque parezca una perogrullada la clínica debe regir la conducta a seguir sobre las pruebas a realizar

y su urgencia, a pesar de que en muchas ocasiones sean negativas, lo cual tiene también su valor. No obstante cuando las pruebas a realizar exijan medios o métodos extraordinarios deberán ser solicitadas bajo la responsabilidad del médico de staff, sin menosprecio de nadie, evitándose problemas entre compañeros. Las indicaciones broncoscópicas tanto de urgencia como no urgentes y qué instituciones deben estar preparadas para su realización es algo reflejado en la literatura³⁻⁵.

Creemos también, que hospitales como el nuestro o similares, que tienen servicios médicos, quirúrgicos, de urgencias y que atienden áreas con importante número de enfermos, no pueden estar sin cubrir servicios como la endoscopia respiratoria, para lo cual se pueden arbitrar diferentes soluciones.

En nuestro centro a partir de varios casos como el presentado se ha establecido un sistema que cubre el vacío existente hasta la actualidad.

Bibliografía

1. Mehta AC, Rafanam AL. "How I Do It". Extraction of Airway Foreign Body in adults. *J. Bronchol.* 2001;8:123-1312.
2. Jackson CH. Endoscopy for foreign body: report of 178 cases in the air and food passages. *Ann Otol Rhinol Laringol* 1936;45:644.
3. Ortigala R. Indicaciones diagnósticas y terapéuticas de la endoscopia bronquial. *Patol Aparato Respir* 1988;83:40-5.
4. Flandes Aldeyturriaga J. Urgencias broncoscópicas. *Rev. Patol. Respir.* 02 2001;04:70-2.
5. Pac J, Canalis E, Castella J, Diaz P, Freixenet J, Rivas J, Zalacain R. Requisitos mínimos para una unidad de endoscopia respiratoria. Recomendaciones Separ 1966. *Arch Bronchoneumol* 1997; 33-2:92-8.